

¿Qué hacer cuando fracasa una esofagocoloplastia?*

Andres A.M., A.L. Burgos, J.L. Encinas, O. Suárez, J. Murcia,
P. Olivares, L. Martínez, L. Lassaletta, J.A. Tovar

Departamento de Cirugía Pediátrica. Hospital Universitario La Paz, Madrid.

RESUMEN: Introducción y objetivo. Las complicaciones postoperatorias de la sustitución esofágica pueden ser graves, comprometiendo la continuidad digestiva. Sin embargo, existen alternativas quirúrgicas para estos casos. El objetivo de este trabajo es evaluar los resultados a corto y largo plazo de los pacientes tratados o referidos a nuestro centro con este problema.

Pacientes y métodos. Revisamos 8 pacientes intervenidos entre 1975 y 2005, de edades comprendidas entre 4 meses y 23 años en el momento de la primera sustitución esofágica, y que requirieron una segunda plastia por complicaciones intra o postoperatorias.

La esofagocoloplastia original fue retroesternal en 6 casos y retromediastínica en 2, con injerto de colon izquierdo en 6, ileocólico en un caso y colon derecho en otro. En cuatro de los 8 casos la operación se había llevado a cabo en otros centros. La indicación fue atresia de esófago en 6 (tipo III en 3, tipo I en 2, tipo IV en 1), ingesta de cáustico en 1 y esofagitis herpética en otro.

Las indicaciones de la segunda intervención fueron la dehiscencia o isquemia de la anastomosis con estenosis secundaria irreversible (n=4), la deficiente vascularización del injerto (n=2) e isquemia severa (n=1) y el reflujo gastrocólico grave (n=1).

Resultados. En aquellos niños con estenosis severas, tanto las dilataciones periódicas (n=4) como la resección y anastomosis del segmento estenótico (n=2) resultaron insuficientes (100%); en 2 se realizó nueva sustitución esofágica: sigmoidoplastia microquirúrgica fallida en 1, y esofagocoloplastia preesternal con colon izquierdo en otro, con éxito. En los otros dos niños multioperados, no fue posible al presentar ambos un magma fibroso mediastínico que obligó a la realización de una yeyunostomía y gastrostomía, respectivamente.

La vascularización insuficiente se vio y trató de forma intraoperatoria en dos casos, sustituyendo la plastia de colon izquierdo por estómago ascendido, e ileon y colon derecho, con excelentes resultados. Trasladaron, de otros centros a un paciente con reflujo gastrocólico severo que se solucionó desplazando la anastomosis cologástrica y la gastrostomía y otro con necrosis del injerto que requirió exéresis de la plastia cólica y nueva esofagostomía y gastrostomía.

El 50% consiguieron continuidad digestiva (n=4), y actualmente 3 de ellos comen por boca y llevan una vida normal. El cuarto falleció años más tarde por una enfermedad neurológica intercurrente. Cuatro pa-

cientes se encuentran con esofagostomía y se alimentan por gastrostomía, pendientes de futuros intentos de sustitución esofágica.

Conclusiones. En los casos de mala evolución de la sustitución esofágica, existen opciones quirúrgicas que pueden restablecer la continuidad digestiva del esófago.

Las estenosis postoperatorias irreversibles no se resuelven mediante dilataciones ni resección del segmento estenótico, sino que requieren un nuevo injerto por otra vía menos dañada, que no siempre es fácil.

La vascularización deficiente del injerto se debe evitar, individualizando para cada paciente la mejor opción, y ante la mínima sospecha de isquemia, valorar otro tipo de plastia o vía de acceso en el mismo acto operatorio.

PALABRAS CLAVE: Esofagocoloplastia; Reintervención; Injerto; Tratamiento; Resultados.

WHAT CAN WE DO WHEN A ESOPHAGOCOLOPLASTY FAILS?

ABSTRACT: Background. Postoperative complications of esophageal replacement are potentially severe, and they can even make impossible the digestive continuity. However, several surgical options have been used for such situations. The aim of the study is to assess the early and late results in patients who have been managed or referred to our department for this problem.

Patients and methods. We reviewed 8 patients operated between 1975 and 2005, four of them were referred from other hospitals. The ranging in age was from 4 months and 23 years at the moment of the first colonic replacement, and who required a second plasty because of intra or postoperative complications. The esophagocoloplasty was retrosternal in 6 cases and transhiatal in 2, with a left colon graft in 6, ileocolonic in 1 and right colon in the last one. The initial diagnosis was tracheoesophageal fistula in 6 (type III in 3, type I in 2 and IV in 1), caustic injury in 1 and herpetic esophagitis in 1. Complications requiring reoperation were stricture of the cervical esophagocolic anastomosis because of postoperative dehiscence (n=4), perioperative deficient graft vascularisation (n=2), graft necrosis (n=1) and symptomatic gastric-colic reflux (n=1).

Results. The deficient graft irrigation was detected and managed during the surgical procedure in 2 cases, left colonic graft was replaced by a gastric tube and the right colon, respectively, with excellent results. Repeated endoscopic dilatations (n=4) as well as surgical revision with resection and reanastomosis of the stenotic segment (n=2), did not suffice in children with severe strictures (100%). A second plasty was tried in 2 patients: a failed microsurgical sigmoid graft in one of them, and a preesternal esophagocoloplasty with a left colonic graft in the other one. It was impossible to perform a new plasty in two children,

Correspondencia: Dra. Ane Miren Andrés Moreno. Departamento de Cirugía Pediátrica. Hospital Infantil La Paz. Paseo de la Castellana 261, 28046 Madrid. Email: aneandresmo@hotmail.com

*Trabajo presentado en el XLV Congreso de la Sociedad Española de Cirugía Pediátrica. Murcia, Mayo 2006.

Recibido: Mayo 2006

Aceptado: Noviembre 2006

because of the severe mediastinal fibrosis. One patient was referred with severe gastro-colic reflux and the cologastric anastomosis and the gastrostomy were refashioned. Another patient with graft necrosis required total resection of the coloplasty and a new esophagostomy and gastrostomy. 50% of the patients recovered digestive continuity, and nowadays three of them eat normally. The fourth one died after several years because of an Guillain Barré syndrome. Four patients are still waiting for future attempts of esophageal substitution.

Conclusions. There are surgical options to reestablish the digestive continuity whenever the initial esophageal replacement fails.

Severe postoperative strictures do not disappear with endoscopic dilations or stenotic resection and reanastomosis, but they usually require a new graft in another less injured place.

Poor vascularisation of the graft can be prevented, giving the best solution for each patient, and at minimal suspicion of ischemia, consider another plasty or access during the operation.

KEY WORDS: Esophagocoloplasty; Reintervention; Graft; Treatment; Results.

INTRODUCCIÓN

La sustitución esofágica con colon en los niños constituye una alternativa quirúrgica con buenos resultados, en los casos de atresia de esófago long-gap, estenosis congénitas, infecciosas o por cáusticos⁽¹⁻³⁾. En nuestro centro, desde el año 1975 hasta 2006 se han realizado 66 esofagocoloplastias (ECP), consiguiendo buenos o excelentes resultados en la mayoría de los casos. Sin embargo, en los pacientes en quienes han surgido complicaciones postoperatorias, las repercusiones han sido graves, llegando hasta el punto de imposibilitar el restablecimiento de la continuidad digestiva. El objetivo de este trabajo ha sido revisar las alternativas quirúrgicas que se han aplicado en estos pacientes y evaluar a corto y largo plazo los resultados.

PACIENTES, MATERIALES Y MÉTODOS

Revisamos retrospectivamente 8 pacientes, intervenidos entre los años 1975 y 2005, 2 niñas y 6 niños, de edades comprendidas entre los 4 meses y 23 años en el momento de la primera sustitución esofágica, y que requirieron una segunda plastia por complicaciones intra o postoperatorias.

La esofagocoloplastia fue retroesternal en 6 casos y retromediastínica en 2. El injerto fue colon izquierdo en 6 pacientes, ielocólico en 1 caso y colon derecho en otro.

La mitad de nuestros pacientes procedían de otros centros (n = 4), donde se les había realizado la primera sustitución.

La indicación fue atresia de esófago en 6 casos (tipo III en 4, tipo I en 1 y tipo IV en otro), ingesta de cáustico en 1 paciente y esofagitis herpética, sobreinfectada posteriormente por *Candida* en 1.

Las características de estos pacientes se muestran en la tabla I.

De los pacientes con atresia de esófago, 3 presentaban asociación VACTERL y 1 síndrome de Down con cardiopatía compleja intervenida previamente; 2 nacieron prematuros y con bajo peso para su edad gestacional. En 4 de ellos la esofagocoloplastia se realizó tras el fracaso de una anastomosis esofágica termino-terminal y tras varias intervenciones previas; sólo en una paciente con atresia tipo I y síndrome de Down, la esofagocoloplastia se realizó por primera intención, tras esofagostomía y gastrostomía al nacimiento, aunque ya había sido intervenida de su cardiopatía. En los casos de esofagitis herpética y estenosis por cáustico, la esofagocoloplastia era la primera intervención, tras numerosos intentos de dilatación endoscópica sin éxito.

Las indicaciones del empleo de una alternativa a la plastia planeada fueron la dehiscencia o isquemia de la anastomosis con estenosis secundaria (n = 4), la deficiente vascularización del injerto (n = 2), isquemia severa (n = 1) y el reflujo gastrocólico grave (n = 1).

RESULTADOS

En la tabla II se muestran los tratamientos quirúrgicos realizados así como los resultados obtenidos.

En los 4 niños con estenosis severas, se realizaron dilataciones esofágicas repetidas, intentándose también en 2 de ellos la resección de la zona estenótica (en la anastomosis esofagocólica superior) y nueva anastomosis, sin éxito. En 2 de ellos, se realizó nueva sustitución esofágica. En uno se había realizado previamente una ECP retroesternal con colon derecho, intentándose esta vez por vía preesternal con colon izquierdo antiperistáltico, con buenos resultados; en el otro caso se había realizado una ECP retroesternal con colon izquierdo y transversal, y ante el fracaso se intentó una sigmoidoplastia vascularizada de cuello mediante técnica microquirúrgica sin éxito, ya que una trombosis de la arteria con aneurisma disecante de la íntima obligó a la ligadura de la carótida y realización de una esofagostomía y una gastrostomía. Conviene matizar que previamente a la intervención, se habían realizado más de 50 dilataciones de la zona estenótica y 4 intentos quirúrgicos de rehacer la anastomosis, sin éxito, con complicaciones añadidas como abscesos y fístulas (salivar y broncopleural, en dos ocasiones). Actualmente se alimenta por gastrostomía y es el paciente de mayor edad de nuestra serie.

En los otros dos niños multioperados, no ha sido posible de momento restablecer la continuidad digestiva; una de ellas es una niña de 3 años, con síndrome de Down, a quien se decidió realizar una nueva ECP tras numerosas dilataciones, secundarias a una dehiscencia de la anastomosis inicial y fístula salivar asociada (Fig. 1). Al iniciar la intervención, esta vez por vía retroesternal, presentaba una mediastinitis muy severa por lo que se decidió esperar, pero durante el postoperatorio inmediato presentó una nueva fístula, esta vez con

Tabla I Características de los pacientes en el momento de la primera sustitución esofágica

Paciente	1	2	3*	4*	5*	6*	7	8
Diagnóstico inicial	FTE tipo I	FTE tipo I	FTE tipo IV	FTE tipo III	FTE tipo III	FTE tipo III	Esofagitis herpética	Cáustico
Patología asociada	Down; cardiopatía	Cardiopatía, hipotiroidismo	VACTERL	Cardiopatía, prematuridad	VACTERL	VACTERL	Hernia de hiato severa	Escoliosis
Nº dilataciones / operaciones previas a la 1ª ECP	0 / 2	0 / 1	0 / 6	0 / 5	0 / 2	10 / 43	10 / 0	2 / 1
Edad a la 1ª ECP	18 meses	7 meses	2 años	2 años	4 años	23 años	15 años	10 años
Tipo de injerto	Colon izquierdo	Colon izquierdo	Íleon y colon derecho	Colon izquierdo	Colon derecho	Colon izquierdo	Colon izquierdo	Colon izquierdo
Localización	Retromediastínica	Retromediastínica	Retroesternal	Retroesternal	Retroesternal	Retroesternal	Retroesternal	Retroesternal

*Pacientes intervenidos en otro centro.

Tabla II Tratamientos quirúrgicos realizados tras el fracaso de la esofacoplastia y resultados obtenidos

Paciente	1	2	3*	4*	5*	6*	7	8
Causa del fracaso ECP	Estenosis	Déficit vascular perioperatorio	Estenosis, RGC, dehisc. gastro.	RGC severo	Estenosis	Necrosis	Déficit vascular perioperatorio	Estenosis
Dilataciones	20	0	Reseccion estenosis: 2	0	52 / 1	0	3	43
Alternativa quirúrgica	Nueva ECP fallida	Ascenso gástrico	Piloro-plastia, yeyunostomía temporal, gastro.	Nueva anastomosis cologástrica y gastro, piloro-plastia	Nueva ECP Retroest con colon izq.	Esofagost. y gastrostomía	Nueva ECP con íleon y colon der.	Sigmoidoplastia microquirúrgica
Complicaciones a CP	Mediastinitis, hemorragia masiva	/	/	/	Fístula, dificultad vaciamiento gástrico	Traqueotomía	Estenosis	Trombosis arterial
Complicaciones a LP, evolución	Pendiente	Vida normal, come bien	Pendiente	Vida normal, come bien	Absceso mediastínico, mucocele esofágico	Pendiente	Vida normal, disfagia leve	Pendiente
Edad actual (años)	3	4	8	12	Falleció en 2003 con 17 años ***	23	25	36

*RGC: reflujo gastrocólico severo; **Pendiente de restablecer continuidad digestiva; *** Por enfermedad neurológica intercurrente.

abundante salida de pus y saliva por la toracotomía, asociado a dificultad respiratoria, por lo que tuvo que ser reintervenida; al intentar realizar una esofagostomía, se levantó una escara produciéndose un sangrado masivo de la carótida primitiva, obligando a la ligadura de la misma. Actualmente se encuentra sin secuelas a nivel cerebral ni de miembro superior, pero pendiente de restablecer la continuidad digestiva.

El segundo caso es un niño multioperado en otro centro por una fístula traqueoesofágica (FTE) tipo IV que, previo a la primera ECP, había presentado un neumotórax, una refistulización de la FTE superior y una dehiscencia de la anastomosis. Durante la reparación, quedó dañado el nervio recurrente bilateral, por lo que fue necesario una aritenoidectomía y corpectomía. El postoperatorio de la ECP fue tórpido con fístula salivar cervical y estenosis de la anastomosis esofagoileal, reflujo gastrocólico severo y dehiscencia de la gastrostomía. En una nueva intervención se realizó una nueva gastrostomía, piloromiotomía y resección de la estenosis superior. Pero la gastrostomía continuó dando problemas con

reflujo gastrocólico severo y numerosas complicaciones respiratorias. La solución temporal que adoptamos con este paciente fue realizar una nueva piloro-plastia y una yeyunostomía, para poder alimentarle. Posteriormente se pudo realizar una nueva gastrostomía y, actualmente, está pendiente de nueva ECP.

La deficiente vascularización del injerto se vio y se trató de forma intraoperatoria en 2 casos, sustituyendo la plastia de colon izquierdo por estómago en uno, y por íleon y colon derecho en otro, ambos con excelentes resultados. Ambos se encuentran asintomáticos y comen con normalidad.

Un paciente presentó reflujo gastrocólico severo. Operado al nacimiento de FTE, tuvo un postoperatorio tórpido, con dehiscencia, refistulización y evisceración de la gastrostomía, que obligó a una esofagostomía y nueva gastrostomía. Un mes después se intentó nueva ligadura de la FTE y exéresis del esófago distal, con empeoramiento respiratorio y nueva refistulización 3 meses después, con nueva esofagostomía, ésta vez a nivel de los dos cabos. Permaneció intubado du-

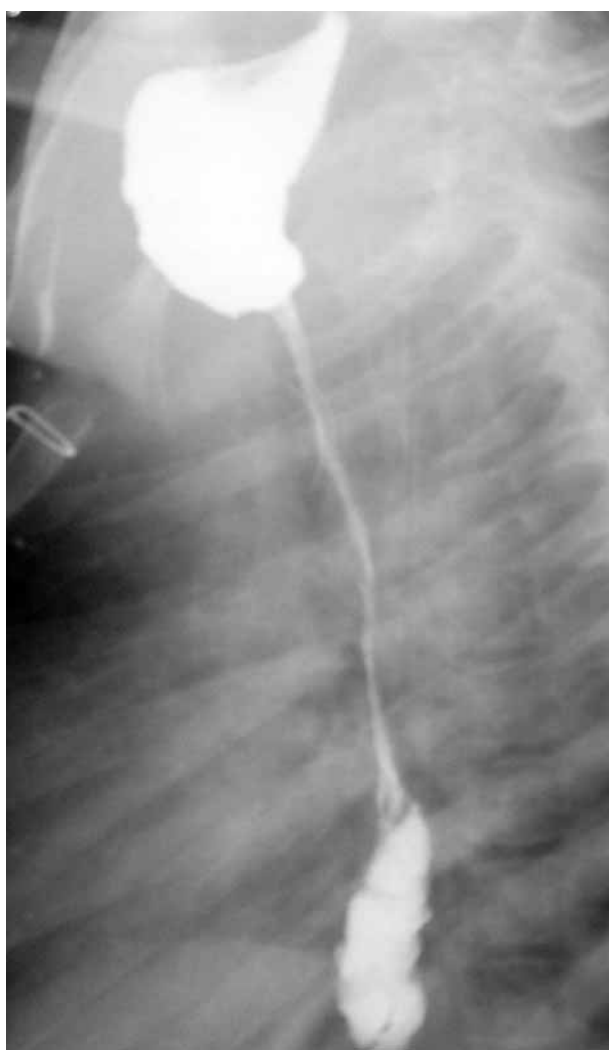


Figura 1. Estenosis esofágica severa tras esofagocoloplastia por atresia de esófago tipo I.

rante 8 meses. A los 2 años se intentó una ECP retroesternal con colon izquierdo, en posición isoperistáltica y anastomosis del segmento distal a la cara anterior del antro. Dos años después es trasladado a nuestro hospital de urgencia tras edema agudo de pulmón y dificultad respiratoria aguda secundaria a la distensión masiva del colon y reflujo gastrocólico severo (Fig. 2). Se resolvió mediante un desplazamiento de la anastomosis cologástrica así como de la gastrostomía, con resultado aceptable. Actualmente está en estudio por enanismo hipofisiario.

Un último paciente con FTE operado al nacimiento y con evolución tórpida, que precisó múltiples dilataciones y 3 funduplicaturas por reflujo gastroesofágico severo con repercusión respiratoria, fue candidato a ECP, que resultó imposible ante el hallazgo de una mediastinitis severa y numerosas bronquiectasias. Fue remitido por la edad al Servicio de

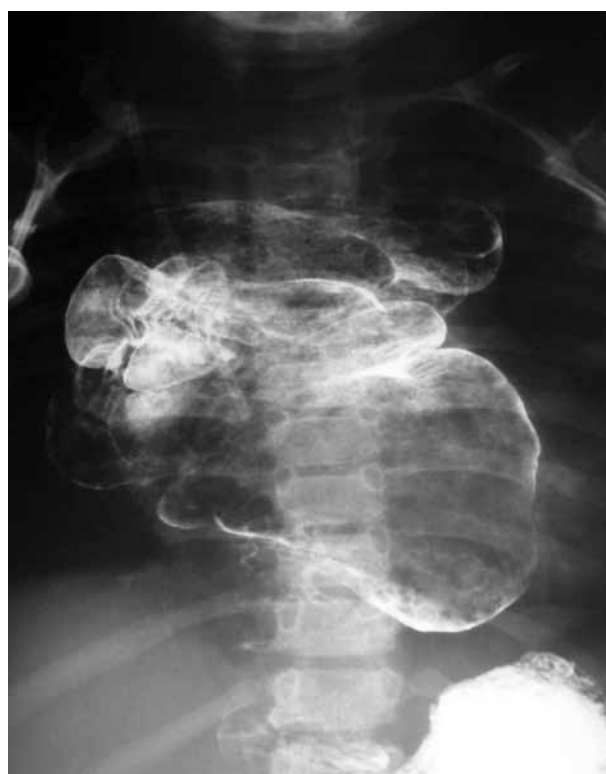

Figura 2. Reflujo gastrocólico severo tras esofagocoloplastia por atresia de esófago tipo III.

Cirugía General de adultos, donde se ha realizado recientemente una ECP retroesternal, esofagectomía y piloromiotomía, sin éxito, ya que presentó una necrosis del injerto durante el postoperatorio inmediato asociado a una mediastinitis que obligó a nuevas gastro y esofagostomía.

Por tanto, el 50% de nuestros pacientes consiguieron continuidad digestiva y actualmente 3 de ellos comen por boca y realizan una vida normal. El cuarto falleció años más tarde por una enfermedad neurológica intercurrente. Cuatro pacientes se encuentran con esofagostomía y se alimentan por gastrostomía, pendientes de futuros intentos de sustitución esofágica.

DISCUSIÓN

Existen numerosas series de ECP con excelentes resultados⁽⁴⁻⁶⁾, pero son pocos los que analizan los fracasos y limitaciones de esta técnica y su solución quirúrgica^(7, 8). Se trata de niños con un postoperatorio tórpido, por enfermedades propias de la cirugía pediátrica, y que es poco conocida por el cirujano general de adultos.

Las consecuencias de estos postoperatorios complejos pueden ser nefastas porque la ECP, que no es difícil cuando un mediastino no ha sido operado previamente, se convierte

en una cirugía de riesgo, que se realiza en malas condiciones y con mayor probabilidad de fracaso. Sin embargo, es obligado ofrecer alternativas terapéuticas a estos pacientes, que son niños con esperanza de vida prolongada.

Las principales causas de fracaso de la ECP son vasculares y se manifiestan como deficiente vascularización del injerto y más tarde por la estenosis o la necrosis de éste. Por lo que se refiere a la necrosis, o isquemia del injerto, es fundamental la prevención, porque las consecuencias son muy graves. Darse cuenta de que un injerto no está bien vascularizado, antes de implantarlo, permite elegir otro segmento intestinal más apropiado, y evitar las graves consecuencias posibles⁽⁹⁾. En nuestra serie, en 2 de los pacientes se sustituyó el injerto por otro mejor vascularizado durante el mismo acto operatorio con excelentes resultados.

Las estenosis son casi siempre secundarias a la isquemia distal y preceden a la dehiscencia de la anastomosis, con fístula salivar. La prevención de la isquemia es fundamental y se consigue con buenos pedículos vasculares e intentando evitar la tensión entre los cabos. Ante una estenosis, hay distintas alternativas como la dilatación endoscópica o la resección del segmento estenótico, pero es mejor contar con plastias con otros segmentos intestinales, preservando el esófago nativo⁽¹⁰⁾ o extirpándolo.

De nuestros 8 pacientes, 2 presentaron un sangrado masivo intraoperatorio de la carótida y otro bronquiectasias severas. En estos casos, también conviene saber parar o postponer la intervención hasta que el paciente se encuentre en mejores condiciones.

Si es necesario reseca el esófago residual⁽¹¹⁾, si es mejor el colon derecho o el izquierdo o el ileon⁽¹²⁾ o el yeyuno⁽¹³⁾, o bien si es mejor retroesternal o retromediastínica, o si en posición iso o antiperistáltica⁽¹⁴⁾, en nuestra serie las respuestas fueron claras: el colon que se utilizó fue el que no se había utilizado en la intervención previa, así como la vía de acceso de colocación del injerto; el esófago residual se extirpó cuando fue posible, por tener buen acceso hasta él y cuando provocó esofagoceles, abscesos o mediastinitis. El momento de la ECP también es punto bastante debatido; nosotros decidimos realizarla en cuanto el paciente estuvo estable y con buen estado general y nutritivo.

Otra alternativa descrita cuando se necesita una nueva ECP es el uso de injertos vascularizados. Si bien nuestra experiencia con ellos no fue buena, por trombosis de la arteria, otros autores publican buenos resultados⁽⁵⁾, por lo que no deben descartarse.

Como conclusiones podríamos decir que pese a la mala evolución de algunos casos de sustitución esofágica, existen opciones quirúrgicas capaces de restablecer la continuidad digestiva. Las estenosis severas postoperatorias no se resuelven mediante dilataciones sencillas ni resección del seg-

mento estenótico, sino que requieren un nuevo injerto por otra vía menos dañada, que no siempre es fácil. La vascularización deficiente del injerto se debe evitar, individualizando para cada paciente la mejor opción, y ante la mínima sospecha de isquemia, valorar otro tipo de plastia o vía de acceso en el mismo acto operatorio.

BIBLIOGRAFÍA

1. Kelly JP, Shackelford GD, Roper CL. Esophageal replacement with colon in children: functional results and long-term growth. *Ann Thorac Surg* 1983;**36**:634-643.
2. Bassiouny IE, Al-Ramadan SA, Al-Nady A. Long-term functional results of transhiatal oesophagectomy and colonic interposition for caustic oesophageal stricture. *Eur J Pediatr Surg* 2002;**12**:243-247.
3. Thomas P, Fuentes P, Giudicelli R, Reboud E. Colon interposition for esophageal replacement: current indications and long-term function. *Ann Thorac Surg* 1997;**64**:757-764.
4. Altortjay A, Kiss J, Paal B, Tihanyi Z, Luka F, Farsang Z, Asztalos I, Altortjay I. The place of gastro-jejuno-duodenal interposition following limited esophageal resection. *Eur J Cardiothorac Surg* 2005;**28**:296-300.
5. Bhatena HM. Free jejunal transfer for pharyngo-esophageal reconstruction. *Acta Chir Plast* 2002;**44**:120-123.
6. Zhou JH, Jiang YG, Wang RW, Lin YD, Gong TQ, Zhao YP, Ma Z, Tan QY. Management of corrosive esophageal burns in 149 cases. *J Thorac Cardiovasc Surg* 2005;**130**:449-455.
7. Cherki S, Mabrut JY, Adham M, De La Roche E, Ducerf C, Gouillat C, Berard P, Baulieux J. Reinterventions pour complications et sequelles d'oesophagoplastie colique. *Ann Chir* 2005;**130**:242-248.
8. Okazaki M, Asato H, Sarukawa S, Okochi M. A revised method for pharyngoesophageal reconstruction using free jejunal transfer. *Ann Plast Surg* 2005;**55**:643-647.
9. Popovici Z. A new philosophy in esophageal reconstruction with colon. Thirty-years experience. *Dis Esophagus* 2003;**16**:323-327.
10. Othersen HB, Jr., Parker EF, Chandler J, Smith CD, Tagge EP. Save the child's esophagus, Part II: Colic patch repair. *J Pediatr Surg* 1997;**32**:328-333.
11. Canty TG Sr, LoSasso BE. One-stage esophagectomy and in situ colon interposition for esophageal replacement in children. *J Pediatr Surg* 1997;**32**:334-336; discussion 337.
12. Yazarbai O, Osmanodlu H, Kaplan H, Tokat Y, Coker A, Korkut M, Kapkac M. Esophagocoloplasty in the management of post-corrosive strictures of the esophagus. *Hepatogastroenterology* 1998;**45**:59-64.
13. Ascoti AJ, Hofstetter WL, Miller MJ, Rice DC, Swisher SG, Vaporciyan AA, Roth JA, Putnam JB, Smythe WR, Feig BW, Mansfield PF, Pisters PW, Torres MT, Walsh GL. Long-segment, supercharged, pedicled jejunal flap for total esophageal reconstruction. *J Thorac Cardiovasc Surg* 2005;**130**:1391-1398.
14. Kotsis L, Krisar Z, Orban K, Csekeo A. Late complications of coloesophagoplasty and long-term features of adaptation. *Eur J Cardiothorac Surg* 2002;**21**:79-83.