

# Tratamiento de fístula enterocutánea combinando láser diodo y embolización

A.M. Andrés Moreno<sup>1</sup>, M.D. Ponce Dorrego<sup>2</sup>, J. Jiménez Gómez<sup>1</sup>, M. Gómez Cervantes<sup>1</sup>, A. Vilanova Sánchez<sup>1</sup>, J.C. López Gutiérrez<sup>1</sup>, M. López Santamaría<sup>1</sup>

<sup>1</sup>Servicio de Cirugía Pediátrica. <sup>2</sup>Servicio de Radiología Intervencionista. Hospital Universitario La Paz, Madrid.

## RESUMEN

**Introducción.** El tratamiento de las fístulas enterocutáneas establecidas en pacientes multioperados es complejo y requiere de soluciones creativas. Presentamos la resolución de un caso con láser diodo y con cianoacrilatos.

**Caso clínico.** Paciente de 15 años, diagnosticado a los 12 de colitis ulcerosa y sometido a pancolectomía con ileostomía urgente por brote refractario al tratamiento médico. Cinco meses después se realizó un descenso ileoanal con reservorio dejando ileostomía de protección, pero presentó un posoperatorio tórpido con infección pélvica, precisando dos nuevas laparotomías urgentes, para lavado y hemostasia.

Seis meses después, se evidenció una estenosis de la anastomosis que se resolvió tras varias dilataciones, neumáticas bajo visión endoscópica y domiciliarias con tallos de Hegar. Un año después se cerró la ileostomía, presentando al mes una distensión abdominal y aparición de fístula en línea media abdominal, que pudo tutorizarse endoscópicamente, observando su origen en la anastomosis ileoanal. Se trató mediante sesiones de láser diodo, con mejoría parcial, aunque persistía la salida de gases. Un año después se embolizó implantando espirales de platino y cianoacrilatos diluidos con lipiodol, resolviéndose totalmente el cuadro. Transcurridos 17 meses de esta última intervención, el paciente se encuentra asintomático, con continencia fecal total diurna y nocturna, tres deposiciones al día y la fístula está totalmente cerrada.

**Conclusión.** El tratamiento con láser diodo, combinado con embolización con espirales de platino y cianoacrilatos, puede ser un tratamiento eficaz con baja morbilidad de las fístulas enterocutáneas establecidas.

**PALABRAS CLAVE:** Fístula enterocutánea; Láser; Cianoacrilatos.

## COMBINED TREATMENT OF ENTEROCUTANEOUS FISTULA WITH LASER DIODE AND EMBOLIZATION

### ABSTRACT

**Introduction.** Enterocutaneous fistula treatment in patients undergoing multiple surgeries is complex and requires creative solutions. We present the case of an enterocutaneous fistula managed with laser diode and cyanoacrylates.

**Clinical case.** 15-year-old patient, diagnosed with ulcerative colitis at 12 years of age, undergoing full colectomy with urgent ileostomy as a result of a flare-up refractory to medical treatment. Five months later, an ileoanal pull-through with pouch was carried out, leaving a protection ileostomy in place. However, postoperative evolution was poor, with pelvic infection, so two further urgent open surgeries were required for lavage and hemostasis purposes.

Six months later, anastomotic stricture was noted. It was healed following various pneumatic dilations under ultrasound vision and at-home dilations using Hegar dilators. One year following this, ileostomy was closed, but one month later, abdominal distension occurred. It was associated with a fistula in the abdominal midline, which could be endoscopically guided, with its origin being located at the ileoanal anastomosis. Laser diode sessions were applied for treatment purposes, with partial improvement, but still with gas emission. One year later, embolization was performed by placing platinum coils and lipiodol-diluted cyanoacrylates, and clinical signs disappeared. 17 months following this surgery, the patient has no symptoms, with full day and night fecal continence and 3 daily stools, and the fistula is completely closed.

**Conclusion.** Combined treatment with laser diode and platinum coil and cyanoacrylate embolization proves effective in the management of enterocutaneous fistula, with low morbidity.

**KEY WORDS:** Enterocutaneous fistula; Laser; Cyanoacrylates.

## INTRODUCCIÓN

Las fístulas entéricas constituyen una complicación grave tras una cirugía abdominal, de difícil tratamiento, y suelen prolongar significativamente la estancia hospitalaria y aumentar la ansiedad por la sensación de que la cirugía no ha quedado bien; por todo ello, disminuyen enormemente la calidad de vida del paciente<sup>(1)</sup>.

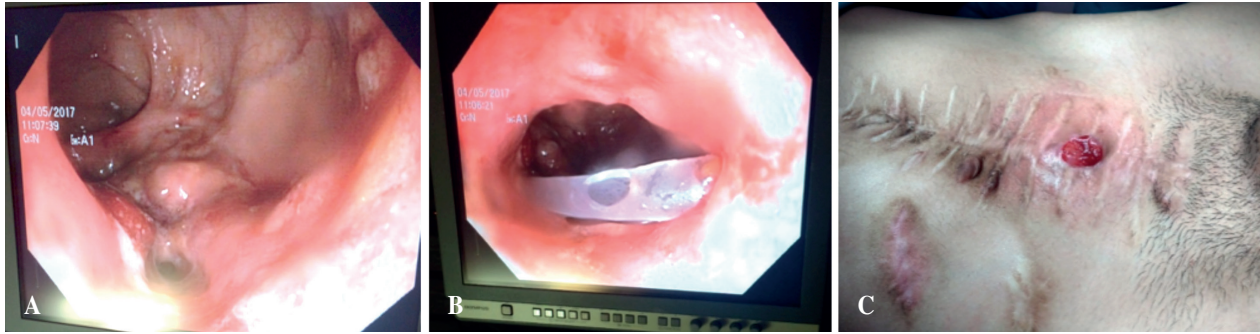
**Correspondencia:** Dra. Ane Miren Andrés Moreno.

E-mail: aneandresmo@hotmail.com

Trabajo original aceptado por primera vez en el Congreso Nacional de la Sociedad Española de Cirugía Pediátrica. Vigo, 23-25 de mayo de 2019.

Recibido: Mayo 2019

Aceptado: Junio 2020



**Figura 1.** Tutorización de la fístula por vía endoscópica, observando su trayecto desde la línea media abdominal hasta la anastomosis ileoanal. A) Orificio de salida de la fístula a nivel de la anastomosis. B) Tutorización de la fístula mediante una sonda desde el abdomen. C) Aspecto externo de la fístula.

En el niño, el tratamiento de una fístula entérica es variable, y depende de muchos factores, entre ellos de la duración de la misma, débito, localización, así como de la patología del paciente y número de cirugías previas. En algunas ocasiones, especialmente en los niños más pequeños y cuando son fístulas pequeñas, pueden resolverse espontáneamente con un tratamiento conservador. Se han descrito beneficios con tratamientos médicos como la somatostatina o alguno de sus análogos, como el octreótido, que al disminuir la secreción de enzimas pancreáticas y la motilidad intestinal pueden acelerar el cierre. Sin embargo, existen efectos secundarios, cardiovasculares y digestivos que deben ser tenidos en cuenta, además de la necesidad de administrar el tratamiento de forma subcutánea o intravenosa, lo que dificulta su uso a largo plazo<sup>(2)</sup>. Si la fístula es de mayor tamaño y ocurre asociada a una evisceración parcial de la cavidad abdominal, lo que suele ocurrir es que se establece de forma crónica, mientras va cerrando la pared abdominal lentamente, adoptando la forma de un “neostoma”.

A veces es necesario reintervenir al paciente, preferiblemente de forma diferida para la resolución definitiva del problema. Sin embargo, se trata de una cirugía no exenta de riesgos, de nuevas posibles perforaciones y a veces es necesaria una resección intestinal. Aún más compleja es la situación si la fístula procede de una región extraperitoneal, como es la zona que queda caudal a la reflexión peritoneal; esto es lo que ocurre tras un descenso ileoanal, necesario a veces en niños con enfermedad de Hirschsprung o con enfermedades inflamatorias del colon, como la colitis ulcerosa. La resolución de la fístula mediante cirugía en estos casos es muy compleja, de difícil abordaje, suele necesitar una ileostomía de protección, hecho que resulta difícil de entender para el paciente y su familia, y además existe riesgo de dejarle en situación de incontinencia en el caso de dañarse estructuras como la línea dentada y/o de lesionar estructuras genitourinarias adyacentes.

Por este motivo, en estos pacientes complejos es necesario un tratamiento multidisciplinar buscando alternativas eficaces pero menos invasivas. A veces hay que mirar soluciones empleadas para otras patologías o en otras especialidades; es

el caso de la radiología intervencionista, que es capaz, entre otras, de obstruir trayectos neoformados<sup>(3,4)</sup>, o del láser diodo que se emplea para fístulas de otras localizaciones<sup>(5)</sup>.

En la edad pediátrica, hay pocas evidencias en la literatura, y se trata de casos individualizados<sup>(6,7)</sup>. Presentamos el de un niño que presentó un posoperatorio tórpido tras un descenso ileoanal, con desarrollo de una fístula enterocutánea, y que se resolvió conservadoramente gracias a la fulguración del trayecto con láser y a su embolización con cianoacrilatos y con espirales de platino.

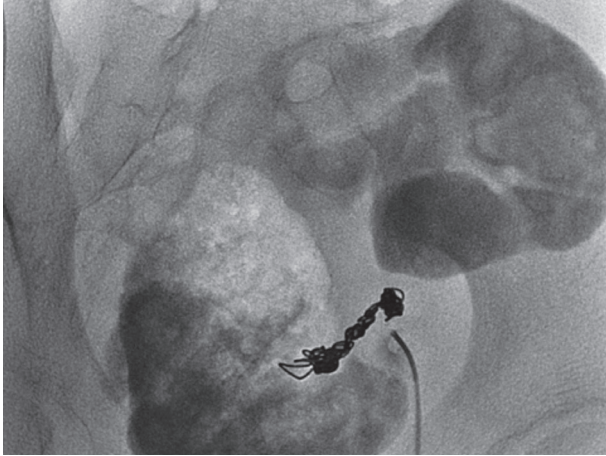
## CASO CLÍNICO

Se trata de un paciente de 16 años que fue diagnosticado a los 12 de colitis ulcerosa refractaria a tratamiento médico, por lo que fue sometido a una pancolecotomía de urgencia con ileostomía de protección.

Cinco meses después se realizó un descenso ileoanal con reservorio en J, dejando ileostomía de protección. Presentó un posoperatorio tórpido con infección pélvica, precisando dos nuevas laparotomías urgentes, para lavado y hemostasia, dejando unos drenajes a dicho nivel.

Seis meses después se evidenció una estenosis de la anastomosis que se resolvió tras varias dilataciones neumáticas bajo visión endoscópica y domiciliarias con tallos de Hegar, mal toleradas. Un año más tarde, el paciente solicitó el cierre de la ileostomía, la cual se intentó pese al riesgo de presentar complicaciones. En la opacificación previa al cierre se evidenciaba una pequeña muesca a nivel de la anastomosis, compatible con fístula residual, sin poder llegar a confirmarse. Un mes tras el cierre de la ileostomía presentó distensión abdominal, apareciendo al cabo de 48 horas una fístula en línea media abdominal, por la que expulsaba heces del mismo aspecto que las de la ileostomía previa. Bajo anestesia general, dicha fístula pudo tutorizarse y visualizarse endoscópicamente, observando su origen en la anastomosis ileoanal (Fig. 1).

A lo largo del año siguiente, se trató mediante tres sesiones de láser diodo con fibra de disparo radial (12 vatios de po-



**Figura 2.** Imagen radiológica de la embolización con cianoacrilatos y espirales de platino.

tencia, 1.470 nanómetros de longitud de onda), introduciendo la sonda a través de la fístula y llegando hasta el periné. Se realizaron en quirófano, mediante anestesia general. Se produjo una mejoría parcial, aunque persistía la salida de gases malolientes, sin poder retirar la bolsa de ostomía por este motivo. En una de las ocasiones se quemó la zona perianal, precisando analgesia a dosis importantes, por lo que decidimos no continuar el tratamiento. Por otro lado, comenzó a hacer más deposiciones por ano, cada vez mejor formadas.

Un año después de la primera dosis de láser, se decidió embolizar la fístula con la ayuda del servicio de radiología intervencionista. Bajo anestesia general, se implantaron espirales de platino y cianoacrilatos diluidos con lipiodol, a lo largo de todo el trayecto fistuloso, resolviéndose totalmente el cuadro (Fig. 2). El paciente dejó de llevar bolsa de ostomía y pasó a llevar una gasa en la zona fistulosa que se cerró en su totalidad. Ocasionalmente, expulsó alguna espiral de platino junto con un exudado mínimo, por lo que se decidió repetir el procedimiento dos meses después. Desde entonces, y transcurridos 17 meses de esta última embolización, el paciente se encuentra asintomático, con continencia fecal total diurna y nocturna, realiza tres deposiciones al día y la fístula está cerrada. Actualmente tiene 17 años, es deportista y realiza una vida totalmente normal para su edad.

## DISCUSIÓN

La aparición de una fístula entero cutánea suele ocurrir tras una cirugía abdominal compleja, y genera una cascada de acontecimientos, como la infección, la obstrucción, el mal estado general que puede aumentar mucho la morbilidad e incluso la mortalidad del paciente<sup>(1,8)</sup>. En el caso que presentamos, se trataba de un adolescente con una enfermedad inflamatoria intestinal, colitis ulcerosa, que había recibido previamente tratamientos inmunosupresores para frenar la

actividad, y que fue sometido a una cirugía compleja de descenso ileoanal con reservorio. El tiempo quirúrgico perineal fue complejo y prolongado, favoreciendo la aparición de un absceso pélvico durante el posoperatorio inmediato. No está claro si fue la dehiscencia parcial de la anastomosis, o la isquemia secundaria a tensión del segmento descendido, la que provocó una fístula y esta a su vez el absceso, o si fue el absceso el que acabó provocando una mala cicatrización de la anastomosis y, por tanto, la fístula. Sin embargo, llegados a esta situación, son pocas las opciones quirúrgicas con garantía de éxito que se pueden ofrecer al paciente. Mejoró gracias al estoma, pero la estenosis de la anastomosis y necesidad de dilatación mermó en la autoestima del adolescente, que perdió peso y dejó de realizar una vida normal.

Estimado un tiempo prudencial donde la estenosis se había resuelto, y ante la insistencia del paciente, se realizó el cierre de la ileostomía, que reveló la patencia de una fístula más crónica y establecida de lo esperado. La proximidad de la anastomosis a la línea dentada no animaba a realizar un redescenso en este paciente, debido al riesgo de producir una incontinencia fecal permanente o de lesionar estructuras genitourinarias como los conductos deferentes o las vesículas seminales, en semejante contexto de fibrosis o “pelvis congelada”.

La utilización del láser diodo se ha descrito, especialmente en adultos, con resultados variables<sup>(5)</sup>, pero sobre todo en fístulas perineales, no enterocutáneas posquirúrgicas; el fundamento de quemar el trayecto para que no se volviera a reproducir sonaba atractivo para ocluir la fístula de nuestro paciente. Se intentó en tres sesiones, con una clara mejoría, ya que disminuyó en gran medida el débito por la fístula. Sin embargo, por efecto de la gravedad, el gas seguía teniendo más favorable la salida por la fístula que por el ano. Por ese motivo, y porque el láser quemó en una de las ocasiones el periné del paciente requiriendo analgesia a dosis altas, se planteó la embolización del trayecto mediante la inyección de cianoacrilatos y espirales de platino, con una resolución total de los síntomas. La utilización de estas sustancias se ha empleado para ocluir otros trayectos fistulosos secundarios a complicaciones quirúrgicas, pero la literatura aporta casos aislados y muchos menos en el ámbito pediátrico<sup>(7)</sup>.

En conclusión, el tratamiento con láser diodo, combinado con embolización con espirales de platino y cianoacrilatos, resultó muy efectivo y con muy baja morbilidad en nuestro paciente, y debe plantearse como una de las opciones terapéuticas disponibles ante fístulas enterocutáneas establecidas y de difícil solución quirúrgica.

## BIBLIOGRAFÍA

1. Falconi M, Pederzoli P. The relevance of gastrointestinal fistulae in clinical practice: a review. *Gut*. 2001; 49 Suppl 4: iv2-10.
2. Carrera-Guermeur N, Martín-Crespo RM, Ramírez HJ, Pantoja Á, Luque-Mialdea R. Octreotide and enterocutaneous fistula closure in neonates and children. *Eur J Pediatr*. 2016; 175(3): 305-12.

3. Kwon SH, Oh JH, Kim HJ, Park SJ, Park HC. Interventional management of gastrointestinal fistulas. *Korean J Radiol.* 2008; 9(6): 541-9.
4. Lisle DA, Hunter JC, Pollard CW, Borrowdale RC. Percutaneous gelfoam embolization of chronic enterocutaneous fistulas: report of three cases. *Dis Colon Rectum.* 2007; 50(2): 251-6.
5. Terzi MC, Agalar C, Habip S, Canda AE, Arslan NC, Obuz F. Closing Perianal Fistulas Using a Laser: Long-Term Results in 103 Patients. *Dis Colon Rectum.* 2018; 61(5): 599-603.
6. Mauri G, Sconfienza LM, Fiore B, Brambilla G, Pedicini V, Poretti D, et al. Post-surgical enteric fistula treatment with image-guided percutaneous injection of cyanoacrylic glue. *Clin Radiol.* 2013; 68(1): 59-63.
7. Jindal T, Sharma RK, Kamal MR, Mandal SN, Mukherjee S, Karmakar D. Successful management of urethro-ileal pouch fistula by cyanoacrylate glue instillation. *J Pediatr Urol.* 2012; 8(1): e13-5.
8. Tekkis PP, Fazio VW, Remzi F, Heriot AG, Manilich E, Strong SA. Risk factors associated with ileal pouch-related fistula following restorative proctocolectomy. *Br J Surg.* 2005; 92(10): 1270-6.