Cir Pediatr. 2019; 32: 158-163

Periorquitis meconial diagnóstico prenatal: revisión de la literatura, a propósito de 3 casos

A.L. Luque Pérez[1], R. Martín-Crespo Izquierdo[2], H. Ramírez Velandia[2], N. Carrera Guermeur[2], A. Escobar Izquierdo[3], I. Pérez Heras[3], P. Maruszewski[2], J.C. Moreno de Prado[1], A. Pantoja Bajo[3], R. Luque Mialdea[2]

Unidad Funcional de Medicina Fetal. [1]Servicio de Obstetricia y Ginecología. [2]Servicio de Cirugía Pediátrica. [3]Unidad de Neonatología. Servicio de Cirugía Pediátrica del Complejo Hospitalario Universitario de Toledo.

Resumen

Objetivo. Evaluar la importancia del diagnóstico ecográfico prenatal del feto portador de periorquitis meconial y su relevancia predictiva del seguimiento y pronóstico fetal en el contexto de una enfermedad intestinal fetal aguda.

Material y métodos. En los últimos 5 años en la Unidad de Medicina Fetal se han diagnosticado tres fetos varones de periorquitis meconial cuyos diagnósticos ecográficos prenatales fueron: tumor testicular (n=1); y periorquitis meconial con perforación intestinal aguda fetal (n=2).

La edad gestacional al diagnóstico fue de 33, 34 y 35 semanas. Los signos ecográficos al diagnóstico fueron: a nivel escrotal, aumento del tamaño, lesiones hiperecogénicas y permanencia del conducto peritoneo-vaginal; a nivel abdominal pueden existir signos ecográficos de enfermedad intestinal con o sin peritonitis meconial (lesiones hiperecogénicas, edemas de asas y ascitis). Los tres neonatos fueron evaluados postnatalmente mediante ecografía comparativa de los hallazgos prenatales e indicación terapéutica.

Resultados. Los hallazgos ecográficos fetales influyeron en la evolución y finalización de la gestación. El diagnóstico de periorquitis meconial fue confirmado postnatalmente en los tres casos: en el 1er caso a término, se descartó patología tumoral escrotal y no requirió cirugía abdominal; en los otros dos pacientes se indicó finalizar la gestación tras el diagnóstico prenatal y se realizó cirugía inguino-escrotal y abordaje intestinal por la peritonitis meconial.

Conclusión. El diagnóstico ecográfico prenatal de periorquitis meconial obliga a un seguimiento ecográfico estricto del feto al ser un marcador específico de perforación intestinal, que puede conllevar la finalización de la gestación y evitar la aparición de una peritonitis meconial complicada.

Palabras Clave: Periorquitis meconial; Peritonitis meconial; Diagnóstico prenatal periorquitis meconial; Peritonitis meconial fetal; Perforación intestinal fetal; Tumor testicular neonatal.

Correspondencia: Dra. A.L. Luque Pérez. Servicio de Obstetricia y Ginecología. Complejo Hospitalario Universitario de Toledo.
E-mail: ana_lu_23@hotmail.com

Recibido: Diciembre 2018 *Aceptado:* Mayo 2019

Meconium periorchitis prenatal diagnosis: review of the literature, about 3 cases

Abstract

Objective. To assess the importance of prenatal ultrasound diagnosis of the fetus carrying meconium periorchitis and its predictive relevance for fetal monitoring and prognosis in the context of acute fetal intestinal disease.

Material and methods. Three male fetuses have been diagnosed of meconium periorchitis in our Unit of Fetal Medicine in the last 5 years. Their prenatal ultrasound diagnoses were: testicular tumor (n=1); Meconium periorchitis with acute fetal intestinal perforation (n=2).

Gestational age at diagnosis was 33, 34 and 35 weeks. Ultrasound signs at diagnosis were: Increased size of scrotal zone, with hyperechogenic lesions inside and permanence of peritoneum-vaginal canal; at abdominal zone, echographic signs of intestinal disease with or without meconium peritonitis were found (hyperechogenic lesions, edema of intestinal loops and ascites). All three neonates were assessed postnatally by ultrasound and therapeutic indication.

Results. Fetal ultrasound findings influenced both evolution and termination of pregnancy. The diagnosis of meconium periorchitis was confirmed postnatally in all cases: in the 1st case, delivered at term, scrotal tumoral pathology was ruled out and did not require abdominal surgery; the other 2 patients were delivered at the same week of prenatal diagnosis and an inguinal-scrotal surgery with intestinal approach because of meconium peritonitis was performed. No patient underwent orchiectomy, maintaining the teste-epididymal binomial intact.

Conclusion. Prenatal ultrasound diagnosis of meconium periorchitis requires a strict ultrasound follow-up of the fetus as it is a specific marker of intestinal perforation, which can lead to the termination of pregnancy and avoid appearance of complicated meconium peritonitis.

Key Words: Meconium periorchitis; Meconium peritonitis; Prenatal meconium periorchitis diagnosis; Fetal meconium peritonitis; Fetal intestinal perforation; Neonatal testicular tumor.

INTRODUCCIÓN

La periorquitis meconial fue descrita por primera vez por Olnick y Hather en 1953[1]. Se trata de una reacción inflamatoria química estéril y posterior calcificación del tejido peri-

testicular, causado por el paso de meconio desde la cavidad abdominal hasta la bolsa escrotal a través de un *processus vaginalis* permeable. Para ello es imprescindible la existencia de una perforación intestinal en la vida fetal. La acumulación de meconio en la bolsa escrotal y la reacción inflamatoria secundaria provocan hidrocele y/o aparición de masa escrotal. Y cuando la exposición de los tejidos al meconio es prolongada, aparecen fibrosis y calcificaciones (esto puede simular un tumor testicular o paratesticular). En la literatura hay 69 casos descritos de periorquitis meconial, y solo 11 presentan un diagnóstico prenatal. Presentamos tres nuevos casos de diagnóstico prenatal y correlacionamos la importancia de su diagnóstico para un adecuado seguimiento del feto y pronóstico del mismo.

CASOS CLÍNICOS

Caso 1

Gestante de 32 años, sana. Control normal del embarazo hasta semana 34 de gestación, cuando se diagnostica de gran hidrocele derecho sin lesión intestinal (Fig. 1A). Se realizan posteriormente 3 ecografías seriadas hasta el parto eutócico a las 39 semanas. Al nacimiento la exploración era normal a excepción de una gran masa escrotal de consistencia gomosa, con dudosa palpación de testículos y cierto grado de afectación contralateral. En la ecografía postnatal se define: hemiescroto derecho ocupado por una gran masa heterogénea, con pequeñas calcificaciones heterogéneas, sin identificar flujo dentro de dicha masa (Fig. 1B). Ambos testículos de ecoestructura normal. Ecografía abdominal: sin alteraciones. Al 5º día de vida presenta cuadro de distensión abdominal con afectación en FID, mostrando en la ecografía engrosamiento de asas y signos inflamatorios en íleon terminal y colon ascendente, que evoluciona con tratamiento conservador. A los 25 días de vida se indica cirugía escrotal: exéresis de tejido para testicular y paraepididimario, tipo mucoide, conservando íntegro el epidídimo y ambos testículos, con escrotoplastia de reducción. El paciente evoluciona favorablemente no precisando cirugía abdominal. A los 5 años de seguimiento, asintomático con testes normales en bolsa

Caso 2

Gestante de 20 años. Curso del embarazo normal hasta la ecografía de las 33+4 semanas cuando se visualiza ascitis (10 mm de grosor), sin distensión de asas intestinales, así como hidrocele izquierdo con contenido hiperecogénico irregular en su interior, que por estudio Doppler color no presenta flujo, compatible con calcificaciones (Fig. 2), siendo el conducto inguinal permeable (Fig. 3). Se repite la ecografía a las 48 horas, visualizando una ascitis similar, pero objetivando hidrocele de mayor tamaño, ahora bilateral, con calcificaciones intraescrotales peritesticulares bilaterales (Fig. 4). Ante la sospecha de periorquitis meconial con perforación intestinal activa se decide finalizar la gestación. Nace un varón de 2.330 g mediante parto eutócico a las 34+3 semanas. A la exploración presenta genitales externos masculinos e hidrocele a tensión bilateral, con marcada tumefacción testicular con las bolsas escrotales oscuras y dolorosas a la palpación. Ambos testes se palpan en la bolsa escrotal.

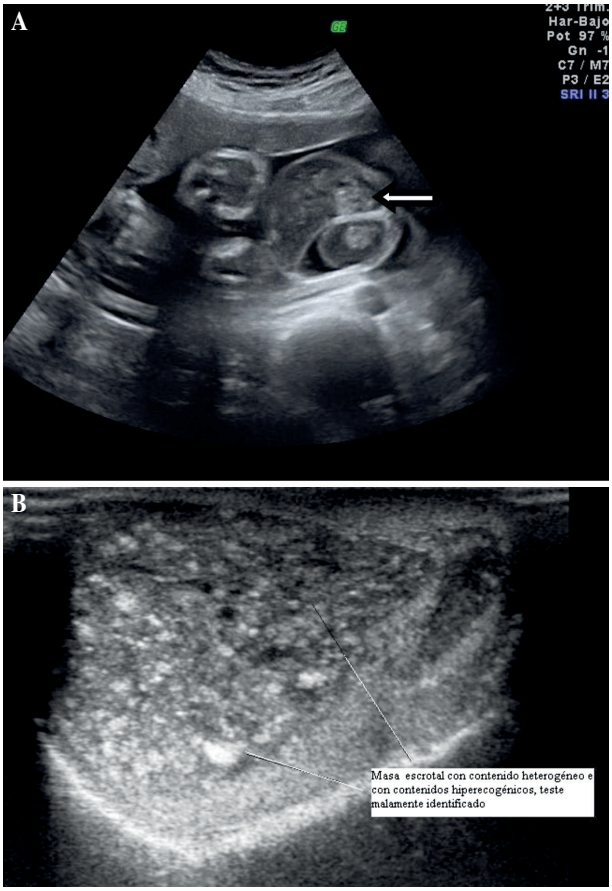

Figura 1. A) Caso 1. Imagen prenatal de tumor escrotal más acentuado el derecho con eco en su interior (flecha). B) Caso 1. Imagen postnatal que muestran teste poco diferenciado de una masa paratesticular con intensos ecos en su interior.

En la ecografía postnatal, se objetiva abundante cantidad de líquido libre con calcificaciones peritoneales abdominales difusas, que se extienden a través del proceso vaginal hasta ambos escrotos. No se observan lesiones intratesticulares. En la radiografía abdominal, se observa distensión abdominal con neumoperitoneo, que ocasiona distrés respiratorio secundario.

Se realiza intervención quirúrgica a las 20 horas de vida. En el abdomen se observa peritonitis meconial con abundante líquido meconial amarillento e hilos de heces con calcio y una perforación única a nivel de íleon distal, a 10 cm de válvula ileocecal que requiere la realización de una ileostomía en asa. Se realiza herniorrafia inguinal bilateral, ya que ambos procesos vaginales se encontraban permeables. El paciente presenta buena evolución clínica, con cierre de la ileostomía y anastomosis íleo-ileal término-terminal en el 2º trimestre de vida.

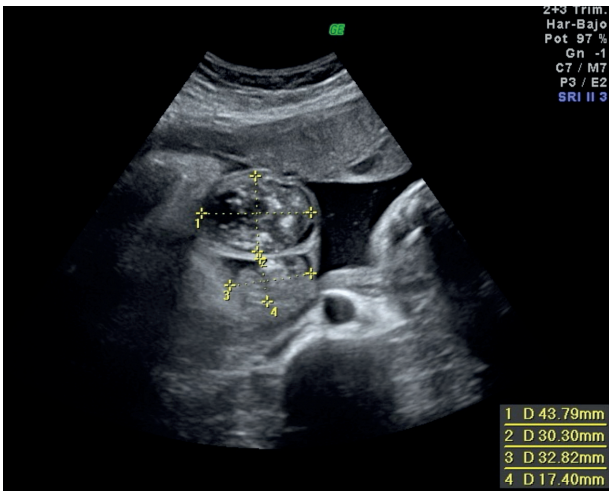

Figura 2. Caso 2. Ecografía prenatal. Hidrocele izquierdo con calcificaciones (bolsas escrotales delimitadas por *calipers*).

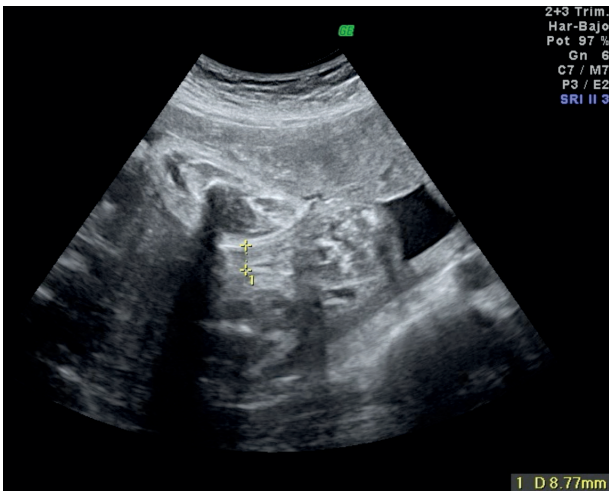

Figura 3. Caso 2. Ecografía prenatal. Conducto inguinal permeable (delimitado entre *calipers*).

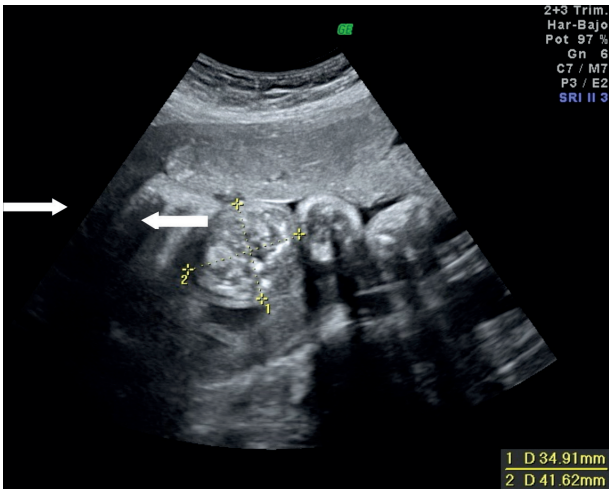

Figura 4. Caso 2. Ecografía prenatal realizada a las 48 horas de la presentada en la figura 2. Hidrocele de mayor tamaño (bolsa escrotal delimitada por calipers) con calcificaciones intraescrotales (flechas).

Caso 3

Gestante de 32 años que es derivada de otro centro para realizar ecografía de alta resolución por ascitis fetal de 11 mm de grosor a las 35+4 semanas, objetivando polihidramnios y asas de intestino delgado ligeramente dilatadas con paredes de mayor ecogenicidad, e hidrocele bilateral. En ecografía de las 48 horas existe empeoramiento ecográfico intestinal y afectación del bienestar fetal, por lo que se induce el parto, previa maduración fetal, a las 35 semanas de edad gestacional.

En la exploración del recién nacido destaca: hidrocele bilateral a tensión con piel tumefacta y dolorosa a la palpación, impronta cutánea amarillenta en la piel escrotal derecha de contenido serogrumoso blanquecino.

En el estudio ecográfico postnatal se objetivaron asas intestinales dilatadas, con paredes gruesas y aire libre intestinal, así como el escroto ocupado bilateralmente de contenido hiperecogénico y testes normales. La radiografía simple de abdomen demuestra la existencia de neumoperitoneo. Se realiza intervención quirúrgica encontrándose abundante meconio calcificado y aire en las bolsas escrotales. Se realiza lavado, herniorrafia bilateral y orquidopexia bilateral, así como escrotoplastia derecha. A nivel abdominal existe una perforación a nivel ileal sin repercusión de perfusión por lo que se realiza anastomosis término-terminal íleo-ileal. A los 15 días se realiza una reconstrucción escrotal por dehiscencia de herida escrotal y aplasia cutis escrotal. La evolución fue satisfactoria a medio y largo plazo.

DISCUSIÓN

La periorquitis meconial es una rara entidad como queda reflejado –hasta donde conocemos tras la revisión bibliográfica realizada–, tan solo hay 69 casos descritos en la bibliografía mundial y aún son menos los descritos con diagnóstico prenatal, que con los de nuestra serie, serían 14 casos (Tabla I)[2-6]. El diagnóstico prenatal de periorquitis meconial nos tiene que hacer sospechar la existencia de una perforación intestinal, dentro de un contexto de peritonitis meconial y nos puede ayudar ante la eventual indicación de finalizar la gestación, si el diagnóstico es precoz y progresivo en su evolución, a partir de la 34-35 semanas con maduración pulmonar fetal previa.

Su descripción ecográfica fue descrita por Wax y cols.[3] como una "tríada" que se caracteriza por la aparición de una masa escrotal con calcificaciones en su interior, ausencia de vascularización por estudio Doppler color y la aparición de un hidrocele generalmente bilateral. La aparición de dicha tría-

Tabla I. **Características de 11 pacientes de diagnóstico prenatal[3-6] más 3 casos de nuestra serie.**

	11 casos[3-6]	*3 casos de nuestra serie*
Edad gestacional al diagnóstico	28-39 semanas	34-39 semanas
Hidrocele fetal	9	3
Calcificación abdominal	6	1
Calcificación escrotal	8	2
Polihidramnios	3	1
Ascitis	4	2
Sufrimiento fetal	1	1
Masa escrotal	2	1

Tabla II. **Anomalías congénitas asociadas en los 69 casos descritos[3,4] y nuestros 3 casos.**

	69 casos[3,4] (14,5% con anomalías congénitas asociadas)	*3 casos de nuestra serie*
Escrotosquisis	5	0
Hipospadia	2	0
Onfalocele	1	0
Atresia de esófago	1	0
Atresia ileal	1	0
Aplasia cutis escrotal	0	1

Tabla III. **Características clínicas en los 69 casos descritos[3-6] y nuestros 3 casos.**

	69 casos[3-6]	*3 casos de nuestra serie*
Exploración normal del recién nacido	7,2%	0%
Masa escrotal	8,7%	33%
Hidrocele del recién nacido	43%	66%
Dolor escrotal	4,3%	33%
Cambios en la coloración escrotal	10%	33%
Hidrocele persistente al 4º mes de vida	5,8%	0%
Clínica de peritonitis meconial	20%	66%

da, es consecuencia de una perforación intestinal, que puede evolucionar hacia curación o desembocar en alguna de las formas evolutivas de una peritonitis meconial. En nuestra serie, el 1er caso se manifestó como masa escrotal sin afectación intestinal aguda y el embarazo finalizó a término, precisando hacer diagnóstico diferencial con tumor del contenido escrotal. En los casos 2 y 3, el diagnóstico de periorquitis meconial, conllevó un seguimiento fetal estricto, que ante el aumento del contenido, intestinal y escrotal, progresivo como manifestación de enfermedad activa intestinal, nos ayudó a decidir la inducción del parto a las 35 semanas, evitando un cuadro evolutivo más complejo de peritonitis meconial.

La asociación de fibrosis quística y peritonitis meconial aparece entre un 10-15% de los casos[4], en su expresión de íleo meconial. De los 69 casos publicados de periorquitis meconial, se realizaron test de fibrosis quística en 35, 3 casos dieron resultado positivo[2-4,6], siendo su incidencia mucho menor en los pacientes que diagnosticados prenatalmente (1 caso de los 11 de diagnóstico prenatal[2-4,6]) En nuestra serie, se realizó despistaje de fibrosis quística en 2 casos, siendo negativo en ambos.

Otras asociaciones con anomalías congénitas han sido descritas[3,5,7] (Tabla II), encontrándose hasta en un 14,5% de los casos publicados, mientras que en nuestra serie solo encontramos en 1 caso una aplasia cutis escrotal.

Las manifestaciones clínicas de los 69 casos publicados se encuentran recogidas en la tabla III. De los 11 casos descritos de diagnóstico prenatal, el 63% presentaron hallazgos, signos y síntomas de peritonitis meconial evolutiva[3,4,6], así como en dos de nuestra serie (casos 2 y 3), mientras que el caso 1 se manifestó como masa gigante escrotal y sin peritonitis meconial quirúrgica, aunque postnatalmente sufrió un cuadro de enterocolitis que se subsanó médicamente.

De los 69 casos publicados solo en 50 hay descripciones radiológicas[3-8], que se encuentran recogidas en la tabla IV. En nuestra serie, en un caso se encuentran calcificaciones escrotales, en otro se encuentran en ambas localizaciones, y en otro no se encontraron calcificaciones en ninguna localización.

La periorquitis meconial no diagnosticada prenatalmente, es una patología generalmente benigna con una alta tasa de resolución espontánea, reabsorción del líquido y calcificaciones sin secuelas testiculares, que, en ocasiones, se puede encontrar casualmente en una cirugía programada de hernia/hidrocele en otras edades de la infancia[9]. Evolutivamente y poco frecuente la masa escrotal se puede calcificar y dar apariencia de tumor paratesticular y ser motivo de consulta al pediatra. De ahí la importancia de un diagnóstico prenatal correcto, para así evitar la necesidad de realizar un diagnóstico diferencial con un tumor escrotal y posibles orquiectomías innecesarias[10]. De los 69 casos publicados, a un 16% (11 casos) se les realizó una orquiectomía para establecer un diagnóstico diferencial con patología maligna propia de la zona escrotal. Dichas orquiectomías se podrían haber evitado con un diagnóstico más preciso. En nuestra serie no se realizó ninguna orquiectomía.

Tabla IV. Descripción de calcificaciones objetivadas en pruebas de imagen en 50 de 69 casos descritos[3-6] y en nuestra serie.

	50 de 69 casos con descripciones radiológicas	*3 casos de nuestra serie*
Calcificaciones escrotales	70%	33%
Calcificaciones abdominales	50%	0%
Calcificaciones en ambas localizaciones	44%	33%
Ausencia de calcificaciones	8%	33%

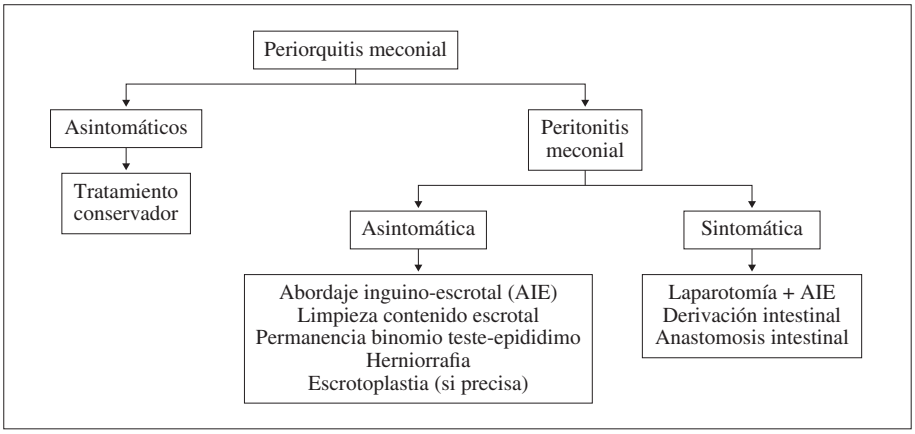

Figura 5. Planteamiento terapéutico postnatal de la periorquitis meconial.

Tabla V. Tratamiento en los pacientes con diagnóstico prenatal de periorquitis meconial[3,4] 11/69 (15,9%).

	Tratamiento conservador	*Abordaje inguino-escrotal*	*Laparotomía por peritonitis sintomática*
11 casos diagnosticados prenatalmente	6	3	5
3 casos de nuestra serie	0	3	2

En cuanto al abordaje terapéutico connatal, hemos de considerar si la peritonitis meconial es o no sintomática, para precisar realizar un abordaje total, abdominal y escrotal; o por el contrario, si es asintomática, realizándose un abordaje parcial a nivel inguino-escrotal (Fig. 5). En nuestra serie, el caso 1 se abordó por vía inguino-escrotal, mediante extracción del contenido escrotal con permanencia del binomio testículo-epididimo, herniotomía y escrotoplastia de reducción, no precisando abordaje abdominal. En los casos 2 y 3 que cursaron con perforación intestinal y peritonitis meconial incipiente, se practicó laparotomía y abordaje inguino-escrotal para realizar lavado y extirpación del contenido peritoneal escrotal. Como hemos descrito previamente, en el 63% de los casos diagnosticados prenatalmente se encontraron signos y síntomas de peritonitis meconial que precisaran cirugía intestinal neonatal[3,4,6] (Tabla V). En nuestra serie, dos pacientes presentaron signos de enfermedad intestinal aguda fetal y progresiva, causa de la inducción del parto y cirugía precoz.

CONCLUSIONES

La periorquitis meconial es una patología fetal muy poco frecuente que se asocia siempre a una perforación intestinal.

Se caracteriza ecográficamente por presencia de hidrocele, masa escrotal con calcificaciones y ausencia de flujo por estudio Doppler color.

Siempre que se encuentren signos ecográficos de periorquitis meconial habrá que buscar signos de peritonitis meconial.

Solo hay 11 casos publicados previamente en la literatura con diagnóstico ecográfico prenatal de dicha patología.

Su diagnóstico prenatal es importante para identificar precozmente los casos de peritonitis meconial en los que haya que inducir el parto para realizar una intervención quirúrgica precoz y evitar complicaciones.

Su diagnóstico prenatal es importante para evitar una orquiectomía innecesaria en la vida postnatal.

BIBLIOGRAFÍA

1. Olnick HM, Hatcher MB. Meconium peritonitis. J Am Med Assoc. 1953; 152: 582-4.
2. Wax JR, Pinette MG, Cartin A, Blackstone J. Prenatal sonographic diagnosis of meconium periorchitis. J Ultrasound Med. 2007; 26: 415-7.
3. Jeanty C, Bircher A, Turner C. Prenatal diagnosis of meconium periorchitis and review of the literature. J Ultrasound Med. 2009; 28: 1729-34.
4. Regev RH, Markovich O, Arnon S, Bauer S, Dolfin T, Litmanovitz I. Meocniump periorchitis: intrauterine diagnosis and neonatal outcome: case reports and review of the literature. J Perinatol. 2009; 29: 585-7.
5. Hedge D, Utture A. Meconium Periorchitis. Indian Pediatr. 2015; 52(5): 440.
6. Stupak A, Kryzanowski A, Semczuk-Sikora A. Conservative management after prenatal ultrasound diagnosis of meconium periorchitis. J Med Ultrason. 2014; 41(4): 499-505.
7. De Roo, Lumpinks KM, El. Metwally DG. Scrotoschisis in a neonate with meconium peritonitis and periorchitis. J Neonatal Perinat Med. 2016; 9(1): 107-12.
8. Cesca E, Midrio P, Tregnaghi A. Meconium periorchitis: a rare cause of fetal scrotal cyst-MRI an pathologic appearance. Fetal Diagn Ther. 2009; 26(1): 38-40.
9. Bedii Salman A, Karaoglanoglu N, Suma S. Abdominal, Scrotal, and Thoracic Calcifications Owing to Healed Meconium Peritonitis. J Pediatr Surg. 1999; 34(9): 1415-6.
10. Helen J. Williams, Laurence J, Abernethy Paul D. Losty Esin Kotiloglu. Meconium periorchitis – a rare cause of a paratesticular mass Pediatr Radiol. 2004; 34: 421-3.
11. Acosta P, Gambina F, Perelli L. Periorquitis meconial. A propóstio de un caso. Arch Argent Pediatr. 2015; 113(6): e330-2.
12. Gililland A, Carlan SJ, Greenbaum LD, Levy MC, Rich MA. Undescended testicle and a meconium-filled hemiscrotum: prenatal ultrasound appearance. Ultrasound Obstet Gynecol. 2002; 20: 200-2.
13. Kenney PJ, Spirt BA, Ellis DA, Patil U. Scrotal masses caused by meconium peritonitis: prenatal sonographic diagnosis. Radiology. 1985; 154: 362.
14. Sukcharoen N. Prenatal sonographic diagnosis of meconium peritonitis: a case report. J Med Assoc Thai. 1993; 76: 171-6.
15. Agarwall N, Kriplani A, Bathia N, Deorari AK. Idiopathic origin of meconium peritonitis. Indian J Pediatric. 2000; 67: 845-6.