

# Triplicidad ureteral

S. Sanjuán Rodríguez, C. Moreno Hurtado, R. Cavaco Fernandes, E. Blesa Sánchez

*Servicio de Cirugía Pediátrica. Hospital Universitario Materno-Infantil. Badajoz*

## RESUMEN

**Introducción.** La triplicidad ureteral se considera una anomalía muy poco frecuente y su asociación a ureteroceles ectópicos, no es habitual.

**Caso clínico.** Presentamos a un varón con historia de infecciones urinarias de repetición, a quien en las múltiples pruebas realizadas se observa un reflujo vesicoureteral izquierdo asociado a una aparente duplicidad ureteral, y sólo durante la vesicostomía se descubrió un tercer uréter que terminaba en un ureterocel ectópico correspondiente al riñón del pielón superior.

**Conclusiones.** Al ser una patología tan poco frecuente y compleja y a pesar de todas las pruebas realizadas, es muy difícil efectuar un diagnóstico exacto previo a la intervención, por lo que el diagnóstico, a veces, sólo se realiza durante el tratamiento quirúrgico, el cual debe ser individualizado, según el grado de función de cada porción renal y la terminación de cada uréter.

**PALABRAS CLAVE:** Triplicidad ureteral; Ureterocel ectópico; Reflujo vesicoureteral.

## URETERAL TRIPLICATION

### ABSTRACT

**Introduction.** Ureteral triplication is considered a rare anomaly and its association with ectopic ureterocele, is unusual.

**Clinical case.** We report a male with a history of recurrent urinary tract infections, who showed left vesicoureteral reflux associated with apparent ureteral duplication in multiple test performed, and only during the vesicostomy was discovered a third ureter ending in a ectopic ureterocele corresponding with the upper pole ectopic kidney.

**Conclusions.** Being a very unusual and complex pathology, and despite all the tests made, it is very difficult to make an accurate presurgical diagnosis, therefore the diagnosis sometimes is only performed during the surgical treatment, which must be individualized according to the functional stage of each renal portion and the termination of each ureter.

**KEY WORDS:** Ureteral triplicity; Ectopic ureterocele; Vesicoureteral reflux disease.

**Correspondencia:** Dr. Dr. Santiago Sanjuán Rodríguez. Servicio de Cirugía Pediátrica. Hospital Universitario Materno-Infantil, c/ La Violeta nº 3. 06010 Badajoz  
E-mail: s.sanjuan.rodriguez@gmail.com

Recibido: Junio 2013

Aceptado: Enero 2014

## INTRODUCCIÓN

La triplicidad ureteral es una de las más raras malformaciones del tracto urinario superior<sup>(1-3)</sup>. Según Xu y cols.<sup>(2)</sup>, existen publicados unos 100 casos hasta 2009. Al ser una patología tan poco frecuente y variable, hace que su diagnóstico sea complejo y su tratamiento distinto, según cada caso<sup>(4-6)</sup>.

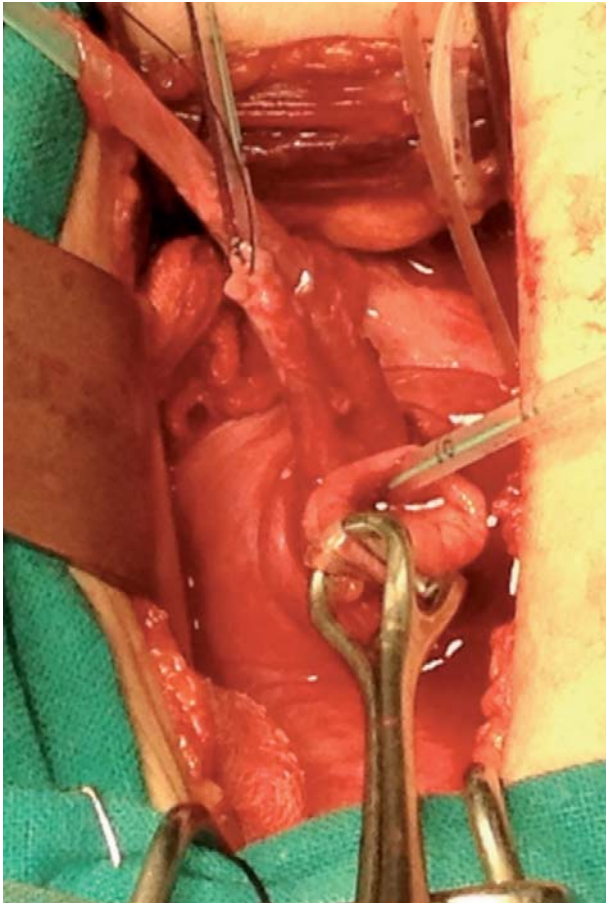
## CASO CLÍNICO

Varón de 4 años, con antecedentes de infecciones del tracto urinario de repetición (ITU) que nos remiten para estudio de ureterohidronefrosis y posible ureterocel izquierdo. El paciente aporta una CUMS en la que se observa reflujo vesicoureteral (RVU) izquierdo, grado III-IV, con defecto de repleción en vejiga compatible con ureterocel.

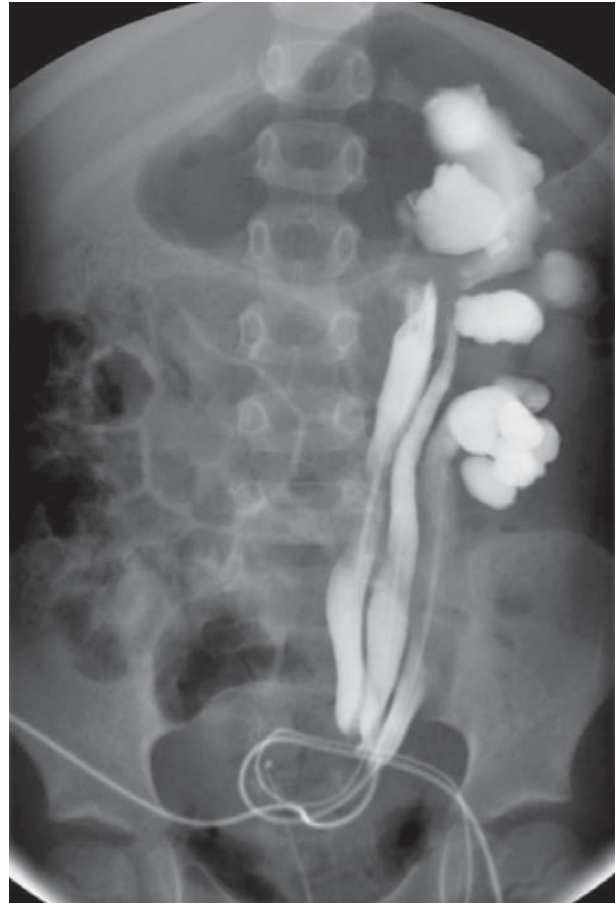
En la UIV, el riñón izquierdo presenta un retraso en la eliminación. En la ecografía practicada se observa una hidronefrosis izquierda con uréter proximal de 2 cm y un posible ureterocel izquierdo, de 2,5 cm de diámetro. La gammagrafía renal (DMSA) muestra una nefromegalía izquierda, cicatrices renales y una función relativa del 43%. El riñón derecho era normal.

A pesar de las múltiples pruebas realizadas, dado que no llegamos a un diagnóstico exacto, se realizó una cistoscopia en donde se observó un meato ureteral derecho normal y un meato ureteral izquierdo amplio, por donde se introduce el cistoscopio y, a unos 2-3 cm, se observó que el uréter se divide en dos. Canalizados ambos uréteres, se realiza una urografía ascendente, confirmando la existencia de un uréter doble en Y. Próximo al meato ureteral izquierdo, se observa una zona de mucosa abultada, rugosa, con imagen sugestiva de posible ureterocel colapsado.

Con el diagnóstico previo a la intervención de duplicidad ureteral izquierda con RVU y posible ureterocel, se realiza una vesicostomía, comprobando la existencia de un tercer uréter dilatado (Fig. 1) que termina en cuello vesical. Se introduce contraste y se confirma la existencia de 3 uréteres, evi-



**Figura 1.** Vesicostomía: triplicidad ureteral izquierda.



**Figura 2.** Urografía ascendente postintervención: triplicidad ureteral.

denciando que el uréter ectópico corresponde al pelion renal superior (Fig. 2). Se realiza reimplantación ureteral izquierda tipo Cohen con túnel único para los uréteres de los peliones medio e inferior, y tipo Paquin en el uréter del pelion superior.

En el estudio de la orina correspondiente de cada pelion, hemos obtenido la siguiente función fraccionada: pelion superior: 57%, pelion medio: 37%, pelion inferior: 6%. La evolución clínica ha sido favorable.

## DISCUSIÓN

La triplicidad ureteral es una anomalía muy poco frecuente y su asociación con ureterocele la convierte en una patología excepcional. En la bibliográfica consultada hemos observado diferencias entre los casos descritos. Parecer ser más frecuente en niñas, y en el lado izquierdo<sup>(2-5)</sup>.

La triplicidad ureteral generalmente está asociada a otras malformaciones congénitas, sin embargo, en nuestro paciente no se acompañaba de otras anomalías. Las malformaciones urológicas son las más frecuentes y pueden aparecer, tanto en el riñón y sistema excretor homolateral, como en el riñón y sistema excretor contralateral<sup>(1-6)</sup>.

El fragmento renal del pelion superior suele ser el más afectado, pudiendo presentar estenosis pieloureteral y displasias. Estas anomalías renales también se han observado en el resto de los peliones, por lo que el grado de función suele ser diferente para cada pelion. Excepcionalmente, en la triplicidad ureteral se ha observado ectopia renal y quistes ureterales. Se ha descrito un paciente con ectopia ureteral cervical y vaginal correspondiente a los uréteres medio y superior<sup>(2-5)</sup>.

El riñón y sistema excretor contralateral suelen tener también anomalías asociadas: displasia y ectopia renal, duplicidad ureteral y ureterocele y RVU<sup>(2-5)</sup>.

En los casos publicados de triplicidad y ureterocele homolateral asociado, generalmente el ureterocele corresponde al uréter del pelion superior, y la mayoría de los autores<sup>(4-6)</sup> realizan una nefrectomía polar superior a causa de que ese segmento renal no es funcionante debido a displasia renal o a las cicatrices renales secundarias a ITU.

En nuestro paciente, antes de la intervención y mediante DMSA, se observó que la función renal diferencial del riñón izquierdo era del 43%.

Después de la intervención, mediante recogida de orina individualizada para cada pelion, hemos realizado un estudio funcional y hemos comprobado que el pelion superior pre-

sentaba el porcentaje mejor de función renal, posiblemente debido a que el ureterocele no originaba una obstrucción total, mientras que la parte inferior del riñón, era la que presentaba una función peor, 6%.

Se han descrito formas excepcionales de triplicidad ureteral en riñón único, en ectopia renal cruzada, en riñón en herradura e incluso con afectación bilateral. Todas estas malformaciones pueden aparecer como anomalías únicas o asociadas a anomalías de miembros inferiores o superiores, amastia, malformaciones digestivas, faciales, mielomeningocele e incluso a síndromes polimalformativos<sup>(4-6)</sup>.

Para la clasificación de la triplicidad ureteral, actualmente se sigue utilizando la descrita por Smith<sup>(1)</sup>, clasificación basada en el número de meatos ureterales que se observan a nivel vesical, uretral o vaginal. Nuestro paciente corresponde al tipo II.

- Tipo I: triplicidad ureteral completa, 3 uréteres que desembocan en 3 meatos (35%).
- Tipo II: triplicidad incompleta. 3 uréteres desde el riñón, con un uréter bífido y 2 meatos ureterales (21%).
- Tipo III: uréter trifido: 3 uréteres que confluyen en un solo meato (31%).
- Tipo IV: 2 uréteres con 3 meatos por bifurcación invertida de uno de los primeros (9%).

A esta clasificación se ha añadido un 5º tipo: un uréter con 3 meatos<sup>(1)</sup>.

Clínicamente, la triplicidad ureteral puede ser asintomática, descubriéndose de una manera incidental, pero generalmente suele manifestarse como masa abdominal, ITU e incontinencia urinaria<sup>(2-6)</sup>. En caso de asociación a estenosis pieloureteral, existe una tendencia a la formación de cálculos, por lo que la primera manifestación clínica puede ser un cólico nefrítico<sup>(4,5)</sup>. Si se acompaña de un uréter ectópico, puede manifestarse como pérdidas de orina constantes o secreción purulenta por vagina<sup>(5)</sup>.

En nuestro paciente la exploración fue normal, sin embargo, en otros pacientes puede palparse una masa o distensión abdominal que corresponde al riñón ectópico y a la gran dilatación de los uréteres<sup>(2,5)</sup>.

La mayoría de los autores<sup>(1-6)</sup> destacan lo difícil que es realizar un diagnóstico correcto preoperatorio, debido a que

son casos excepcionales, y a sus diferentes presentaciones clínicas. Casi todos los autores<sup>(1-6)</sup> destacan la gran variedad de pruebas que son necesarias para intentar llegar a un diagnóstico exacto (ecografía, urografía, CUMS, gammagrafía, cistoscopia, laparoscopia), incluso, a pesar de utilizar TC y RM, muchas veces el diagnóstico definitivo no puede realizarse hasta que se practica el tratamiento quirúrgico, como ocurrió en nuestro caso.

En nuestro paciente, la CUMS detectó un RVU en los uréteres correspondientes a la parte media e inferior del riñón izquierdo, sin embargo, no se observó en la porción superior debido a que era un ureterocele ectópico.

El tratamiento debe ser individualizado para cada paciente dependiendo, principalmente, del grado de función de cada segmento renal, de la localización de los uréteres, RVU y ureterocele asociado<sup>(1-5)</sup>. El elegido por nosotros fue el que nos pareció más adecuado a las características halladas en la vesicostomía.

## BIBLIOGRAFÍA

1. Schlussek R, Retik A. Uréter ectópico, ureterocele y otras anomalías del uréter. En: Wein AJ, Campbell-Walsh, editores. Urología. 9ª ed. Buenos Aires. Editorial Médica Panamericana; 2009. p. 3383-423.
2. Xu Z, Li Z, Wang D, Deng G, Su C, Pan J, et al. Ureteral triplication combined with right renal ectopia and ureteral cyst. *Urol Int.* 2009; 83: 476-8.
3. Flechsig H, Fuchs J, Warmann S, Schaefer J. Magnetic resonance nephrography for planning of laparoscopic partial nephrectomy in a pediatric case of ureteral triplication. *J Pediatr Urol.* 2010; 45: 2053-7.
4. Kokabi N, Price N, Smith GH, Gibbons PJ, Holland AJ. Ureteral triplication: a rare anomaly with a variety of presentations. *J Pediatr Urol.* 2011; 7: 484-7.
5. Alhajiri F, Al-Jumah A, Al-Mutawa S. Ureteral triplication with a contralateral duplication and ureterocele: a case report. *Cases J.* 2009; 2: 7510.
6. Diz Rodríguez R, Arance Gil I, Virseda Chamorro M, Quijano Barroso P, Alpuente Román C, Sáenz Benito D. Triplicidad ureteral sin otras malformaciones asociadas. *Actas Urol Esp.* 2009; 33: 330-1.