

# Torsión ovárica. Evolución del ovario necrótico tras detorsión laparoscópica

C.E. Lasso Betancor, J.I. Garrido Pérez, F.J. Murcia Pascual, R. Granero Cendón, V. Vargas Cruz, R.M. Paredes Esteban

Servicio de Cirugía Pediátrica. Hospital Universitario Reina Sofía de Córdoba

## RESUMEN

**Objetivos.** La torsión ovárica es infrecuente en la edad pediátrica lo que, sumado a su clínica inespecífica, hace que la mayoría de los diagnósticos sean tardíos. La apariencia necrótica del anejo ha sido durante décadas sinónimo de ooforectomía, sin embargo, la tendencia actual defiende su preservación. Presentamos nuestra experiencia en el tratamiento conservador de la torsión ovárica.

**Material y métodos.** Revisión de los casos de torsión ovárica aguda tratados en nuestro servicio desde mayo del 2010 hasta mayo del 2013. Siete niñas fueron intervenidas vía laparoscópica por sospecha clínica y ecográfica de torsión ovárica. En seis se confirmó el diagnóstico, encontrando un ovario aumentado de tamaño, friable y de coloración negro-azulada. A pesar del aspecto macroscópico se decidió detorsión y preservación del anejo.

**Resultados.** La edad media fue 8,5 años (3-12), el tiempo transcurrido entre el inicio de la clínica y la cirugía fue de 6,5 días (1-15) y la estancia postoperatoria de 2,6 días (2-3). En 4 casos el ovario afecto fue derecho, siendo el tamaño medio de 5,8 cm. Los marcadores tumorales fueron negativos. El seguimiento se efectuó mediante ecografías seriadas y durante los primeros 6 meses existió una evolución favorable. Posteriormente, un ovario quedó atrófico y en 2 casos se llevó a cabo ooforectomía, una tras dos recidivas de torsión y otra por masa anexial compatible con teratoma.

**Conclusiones.** La detorsión laparoscópica con preservación del anejo permite que ovarios que parecen inviábiles macroscópicamente puedan recuperarse. No obstante, es necesario un seguimiento exhaustivo y a largo plazo para poder valorar los resultados.

**PALABRAS CLAVE:** Torsión ovárica; Ovario necrótico; Detorsión, Manejo conservador; Laparoscopia; Pediatría.

## OVARIAN TORSION. LONG-TERM FOLLOW-UP OF THE BLACK-BLUISH OVARY AFTER LAPAROSCOPIC DETORSION

### ABSTRACT

**Introduction.** Ovarian torsion presents low incidence in children and unspecific clinical presentation, therefore the diagnostic delay is rather common. Traditionally, necrotic appearance has been synonymous of oophorectomy, however the current trend defends ovary preservation. We present our experience in conservative management of ovarian torsion.

**Methods.** A retrospective review was made of patients between May 2010 and May 2013. Seven girls were operated by laparoscopy because of ultrasound and clinical suspicion of ovarian torsion. The diagnosis was confirmed in six patients, finding an enlarged, friable and black-bluish ovary. Detorsion and adnexal sparing were performed in all cases, despite the gross appearance.

**Results.** The mean age was 8.5 years (3-12), the time interval between the onset of symptoms to surgery was 6.5 days (1-15) and postoperative stay was 2.6 days (2-3). In 4 cases the damaged ovary was right, and the average size was 5.8 cm. Tumor markers were normal. During the first 6 months the follow-up ultrasound showed good results. However, the long-term outcome evidenced one involved ovary atrophied and two oophorectomies due to recurrent adnexal torsion and ovarian mass consistent with teratoma.

**Conclusions.** Laparoscopic conservative management with untwisting the ovary, allows that macroscopically nonviable ovaries could be recovered. However, an exhaustive and long-term follow-up is required to confirm the outcome.

**KEY WORDS:** Ovarian torsion; Black-bluish ovary; Detorsion; Conservative management; Laparoscopy; Children.

**Correspondencia:** Dra. Chelsy Eduvigis Lasso Betancor. Secretaría Cirugía Pediátrica. Edificio Hospital Materno-Infantil. Hospital Universitario Reina Sofía. Av. Menéndez Pidal s/n. 14004 Córdoba  
E-mail: chelsylb@hotmail.com

Trabajo presentado en el 52 Congreso Nacional de SECP. Palma de Mallorca, Mayo 2013

Recibido: Mayo 2013

Aceptado: Febrero 2014

## INTRODUCCIÓN

La torsión ovárica es una patología infrecuente, presentando una incidencia estimada de 4,9 casos por 100.000 mujeres entre los 1 y 20 años<sup>(1)</sup>. El 15% de los casos ocurren durante la infancia, periodo en el que representa el 2,7% de las causas de dolor abdominal<sup>(2,3)</sup>. Aunque el diagnóstico y el tratamiento precoz son fundamentales para salvaguardar la función del anejo, su clínica inespecífica y su baja incidencia hacen que, en la mayoría de los casos, el diagnóstico sea tardío. El as-

pecto macroscópico del ovario torsionado ha sido durante años el dato clave para decidir el tratamiento más adecuado, siendo el color negro-azulado indicación de ooforectomía. Sin embargo, cada vez más autores defienden que la apariencia macroscópica no es un indicador fiable del grado de isquemia y que ovarios aparentemente inviables pueden recuperarse<sup>(2-12)</sup>. El objetivo de este trabajo es exponer nuestra experiencia en el tratamiento conservador de la torsión ovárica mediante abordaje laparoscópico, presentando nuestros resultados a largo plazo.

## MATERIAL Y MÉTODOS

Revisión retrospectiva de los casos de torsión ovárica aguda tratados en nuestro servicio desde mayo de 2010, fecha en la que instauramos el manejo conservador mediante detorsión vía laparoscópica, hasta mayo de 2013. Durante dicho periodo se intervinieron por sospecha clínica y ecográfica de torsión ovárica siete niñas, confirmándose el diagnóstico en seis de ellas de forma intraoperatoria. Como datos preoperatorios se incluyeron edad, clínica, exploración física, tiempo desde el inicio del cuadro hasta la cirugía, y pruebas complementarias (analítica sanguínea y ecografía). La cirugía se efectuó vía laparoscópica mediante 3 puertos, uno umbilical de 12 mm y dos puertos de 5 mm (fosa ilíaca izquierda y derecha). Para la manipulación del anejo se utilizaron dos pinzas de agarre, realizando la detorsión mediante movimientos de giro suaves para evitar dañar más aún el ovario. Los datos intraoperatorios recogidos fueron: tipo de torsión, lado afecto y aspecto macroscópico pre y postdetorsión. Como información postoperatoria incluimos: complicaciones, estancia hospitalaria y evolución del ovario detorsionado. El seguimiento postoperatorio se realizó mediante ecografías seriadas. La primera, previa al alta hospitalaria, a las 24-48 h de la intervención quirúrgica y posteriormente al mes, 3 meses, 6 meses y, luego, anualmente. La RM fue utilizada como complemento a la ecografía según criterio del radiólogo. Los casos de torsión ovárica perinatal fueron excluidos del estudio.

## RESULTADOS

La edad media fue de 8,5 años. En todos los casos el síntoma principal fue el dolor abdominal y en cinco de las seis niñas se asociaron vómitos. Cuatro pacientes consultaron en más de una ocasión en los días previos, aunque ninguna había sido valorada por el cirujano pediátrico. En la exploración física destacaba dolor a la palpación en fosa ilíaca derecha sin signos de irritación peritoneal y peristalsis conservada. En un caso (niña de 3 años) se palpó masa de consistencia dura y móvil. El hemograma mostró leucocitosis en 5 casos, siendo normal en la última niña de la serie. La ecografía evidenció un ovario aumentado de tamaño con folículos periféricos, no existiendo flujo en el Doppler en 4 casos. En una paciente,

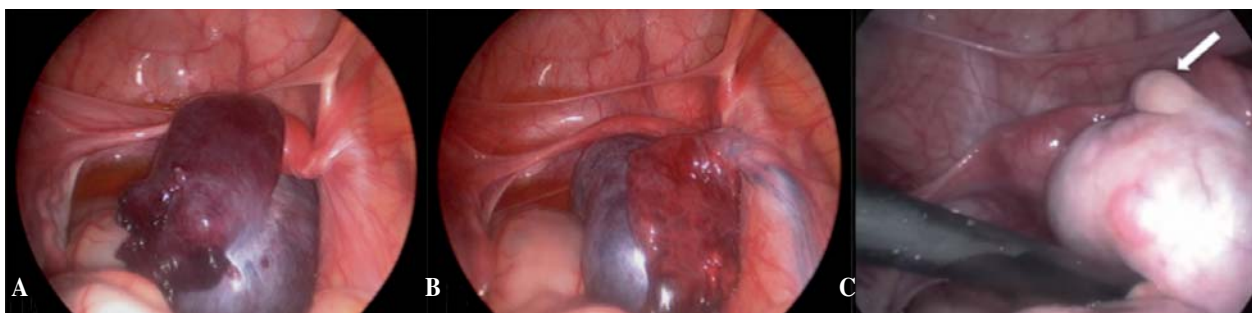
además, se visualizó un quiste simple de 12 cm. En 4 niñas el ovario afecto fue derecho, siendo el diámetro ecográfico medio 5,8 cm (5-6,8). El tiempo transcurrido entre el inicio de la clínica y la cirugía fue 6,5 días (con un rango entre 1 y 15 días). En el acto quirúrgico se observó torsión de ovario y trompa, con anejo de aspecto necrótico: aumentado de tamaño, friable y de coloración negro-azulada o azul-violácea. En el caso del quiste simple se decidió realizar punción evacuadora. Sólo en 3 casos se objetivó algún cambio de coloración tras la detorsión, pero en todos se conservó el ovario. Los marcadores tumorales ( $\alpha$ -fetoproteína,  $\beta$ -HCG y CA-125) fueron negativos.

No existieron complicaciones postoperatorias, siendo la estancia hospitalaria media de 2,6 días. El seguimiento medio fue 19,7 meses (3-36), en 5 casos por encima del año. Durante los primeros 6 meses todas las niñas presentaron una evolución favorable, con normalización del ovario previamente torsionado en las ecografías. Sin embargo, al prolongar el seguimiento uno de los ovarios quedó atrófico. Tras no visualizarlo en la ecografía de control a los 2 años, se confirmó la involución del anejo mediante RM.

En 2 niñas se llevó a cabo ooforectomía. La primera se realizó en el caso del quiste simple de gran tamaño. Las ecografías seriadas mostraron una lesión quística de 2 cm permanente en el ovario, por lo que se solicitó RM a los 7 meses de la cirugía, confirmando la existencia de una tumoración sugestiva de teratoma. La ooforectomía se efectuó vía laparoscópica, pudiendo comprobar la recuperación completa del tejido ovárico sano tras la detorsión (Fig. 1). El diagnóstico histológico de la pieza fue teratoma quístico maduro. La causa de la segunda resección anexial fue la recidiva de la torsión. Tras un año de evolución favorable, la niña sufrió otro episodio de torsión aguda. En la laparoscopia urgente se halló un ovario muy edematoso y de aspecto necrótico, similar al de la primera cirugía. Se optó por manejo conservador y valoración de ooforopexia programada según evolución ecográfica, pero a las 3 semanas volvió a torsionarse, realizando anexectomía laparoscópica. La tabla I muestra los detalles demográficos de cada caso y la evolución del ovario afecto.

## DISCUSIÓN

La torsión de ovario en la infancia es una patología rara, pero potencialmente grave, ya que puede suponer la pérdida del anejo, con consecuencias importantes sobre la fertilidad futura. Pese a que la actuación precoz sigue siendo clave para lograr una adecuada función ovárica, el retraso diagnóstico es habitual en pediatría, donde la clínica aguda hace sospechar otras causas de dolor abdominal más comunes en la infancia, como la apendicitis. Además, en un porcentaje no despreciable de pacientes (4%-28%) podemos encontrar antecedentes de dolor abdominal intermitente, debido a posibles torsiones y detorsiones espontáneas. Así, sólo la mitad de las pacientes son diagnosticadas en la primera consulta<sup>(2,3)</sup>, existiendo en las



**Figura 1.** Caso 3 (teratoma). A) Torsión tubo-ovárica derecha tras la punción-aspiración del quiste gigante. B) Aspecto del anejo tras la detorsión, observándose descongestión y cambio de color de la trompa; no así del ovario. C) Imagen correspondiente a la segunda cirugía 7 meses después. La flecha blanca señala el parénquima ovárico sano.

**Tabla I.** Características del ovario torsionado y su evolución tras la detorsión laparoscópica.

Caso	Edad (años)	Lado	Tamaño (cm)	Tipo	Aspecto	Ecografía 6 meses	Último control	Seguimiento (meses)	Resultado
1	3	I	6,3	T-O	Negro-azulado	1,2 cm	ECO 6,9 cm	15	Bueno
2	5	I	5	T-O	Negro-azulado	1,4 cm	RM No se detecta	36	Atrofia
3	8	D	5,6	T-O	*Azul-violáceo Quiste	Quiste de 2 cm FD+	RM Masa quística	16	Teratoma Ooforectomía (parénquima ovárico viable)
4	11	D	6	T-O	Negro-azulado	2 cm folículos	ECO 5 cm torsión	17	Recidiva (2) Anexectomía
5	12	D	6,8	T-O	Azul-violáceo	3,7 cm	ECO 3 cm folículos	28	Bueno
6	12	D	6	T-O	*Azul-violáceo	–	ECO 3,5 cm FD+	3	Bueno

I: izquierdo. D: derecho. T-O torsión tubo-ovárica. \*: se observó alguna modificación en la coloración tras la detorsión. FD+: flujo por Doppler presente. ECO: ecografía. RM: resonancia magnética.

diferentes series publicadas, al igual que en la nuestra, un retraso importante entre el inicio de los síntomas y la cirugía<sup>(4-10)</sup>.

La ecografía abdominal es de gran ayuda diagnóstica y debe ser solicitada ante la mínima sospecha clínica. Si nos encontramos con una niña que presenta dolor abdominal de localización baja y comienzo brusco y que, además, se asocia a vómitos, la imagen de un ovario aumentado de tamaño es altamente sugestiva de torsión y la cirugía no debe demorarse. Otro dato ecográfico característico, pero menos frecuente, es la existencia de quistes periféricos. Por el contrario, el estudio Doppler no parece ser de ayuda, pudiendo actuar incluso como elemento distractor y retrasar más el diagnóstico<sup>(2,3,11,12)</sup>. Linam y cols. demostraron que los hallazgos reflejados en el Doppler poseen poca sensibilidad y especificidad para el diagnóstico de la torsión ovárica, por lo que debemos tener presente que la existencia de flujo no descarta torsión<sup>(13)</sup>. Si la sospecha clínica continúa y el diagnóstico es incierto, debemos recurrir sin dilaciones a la exploración quirúrgica. Esta actitud, defendida aún más en los últimos años con la incorporación de la cirugía mínimamente invasiva, puede ayudar a conseguir

un tratamiento precoz y favorecer el tratamiento conservador del ovario torsionado<sup>(2,4,5)</sup>.

Tradicionalmente, la conservación del ovario se ha considerado una práctica anecdótica, siendo la ooforectomía el tratamiento habitual aunque, ya en 1946, Way S. planteaba que la detorsión con preservación del anejo era una opción factible, incluso en aquellos de aspecto desfavorable<sup>(14)</sup>. No ha sido hasta la última década cuando los cirujanos pediátricos y los ginecólogos han comenzado a ver la cirugía conservadora como una posibilidad real. En la amplia revisión de la literatura realizada por Spinelli y cols., se puede observar la progresión de esta tendencia en pediatría en los últimos 20 años, pasando del 28% al 45% de los casos<sup>(2)</sup>. A pesar de ello, aún hoy muchos abogan por la cirugía radical impulsados por el temor de pasar por alto una neoplasia maligna o de causar un tromboembolismo pulmonar (TEP) tras la detorsión o simplemente, porque mantienen la idea de que un ovario de aspecto necrótico es inviable<sup>(11,12)</sup>.

Lo cierto es que, tras la descripción de centenares de casos en la literatura, no se ha relatado ningún caso de TEP en la

infancia y la probabilidad de encontrar una tumoración maligna en un ovario torsionado es del 0,4-1% en estas edades. En pediatría el porcentaje de torsiones que afectan a ovarios normales es más alta que en la edad adulta, llegando al 40%<sup>(1,2)</sup>. Aunque la causa de la torsión puede ser una masa ovárica, éstas suelen ser quistes simples o neoplasias benignas, como ocurrió en nuestra serie, donde la única neoplasia detectada fue un teratoma maduro.

Asimismo, está demostrado que el aspecto macroscópico del ovario torsionado no es un dato fiable de isquemia. El edema y la coloración oscura producida por la congestión venosa no son sinónimos de necrosis tisular, ya que el flujo arterial puede seguir presente. Estudios experimentales en ratas han podido constatar viabilidad del parénquima ovárico tras 4-32 h de isquemia<sup>(15)</sup>. Aun así, el tiempo exacto de supervivencia del anejo sometido a torsión es incierto, no existiendo ningún factor de riesgo conocido que nos ayude a predecir su evolución. Ni siquiera la demora entre el inicio de los síntomas y la cirugía o la persistencia del aspecto necrótico tras la detorsión parecen estar relacionados con pronósticos desfavorables<sup>(3,6)</sup>. Todo ello nos ha motivado a tratar la torsión de ovario de forma conservadora sin realizar discriminaciones por tamaño, color o signos de reperfusión.

La incorporación de la laparoscopia como medio de abordaje permite conseguir una visibilidad adecuada del campo quirúrgico sin recurrir a grandes incisiones y aporta mayor confort postoperatorio, mejor resultado estético y la posibilidad de alta hospitalaria precoz, sin verse aumentadas las complicaciones<sup>(16)</sup>. De hecho, el tratamiento conservador no parece presentar morbilidades importantes, encontrando descrita como única complicación la fiebre durante las primeras 24-48 h<sup>(7)</sup>. La inocuidad que presenta la detorsión frente a la ooforectomía se constata en aquellos casos en los que el ovario afecto no es capaz de recuperarse. A pesar de que el daño ovárico inducido por la torsión es demasiado importante para que el tejido pueda salvarse, las complicaciones no aumentan. La regresión ovárica transcurre sin repercusiones locales ni generales, siendo únicamente constatada mediante ecografía o en intervenciones quirúrgicas posteriores<sup>(3-11)</sup>.

Un dato que sí debemos tener en cuenta es la posibilidad de recidiva de la torsión. Aunque no es una circunstancia habitual (<5%), supone un nuevo riesgo de pérdida del anejo y la necesidad de una nueva intervención quirúrgica<sup>(3)</sup>. En un intento de evitar la retorsión, muchos autores defienden la ooforopexia con sutura irreabsorbible, incluso del ovario contralateral de forma preventiva. Sin embargo, esta maniobra sigue siendo controvertida, ya que la fijación a la pared pélvica o a la pared posterior del útero puede provocar mayor daño al ovario ya dañado, además de requerir mayor habilidad quirúrgica si se realiza la intervención por vía laparoscópica. Igualmente, la modificación de la relación anatómica entre trompa y ovario con la plicatura del ligamento redondo puede afectar a la fertilidad futura. Aun así, existen algunas situaciones en las que las ventajas de esta técnica parecen más claras, como son en pacientes que van a ser sometidas a radioterapia, en aquellos

casos de ovario único o en ovarios izquierdos sin patología de base, ya que en estos últimos parece ser más frecuente la recidiva. Nosotros creemos que la pexia de un ovario aumentado de tamaño, friable y congestivo, puede causar más daño que beneficio, por lo que no la realizamos en la cirugía urgente. Esta maniobra puede tener consecuencias irreversibles y no asegura la ausencia de recidivas<sup>(3,8,9,17)</sup>. Desafortunadamente, en nuestra serie ocurrió la retorsión de un ovario derecho al año de seguimiento, decidiéndose nuevamente tratamiento conservador laparoscópico y ooforopexia programada por encontrarse muy edematoso, lo que derivó en anexectomía urgente por nueva recidiva a las 3 semanas. Valorando la situación *a posteriori*, pensamos que en una segunda torsión la cirugía urgente debe ser más resolutive, realizando la plicatura del ligamento redondo como primera opción.

El tratamiento de las tumoraciones en la torsión ovárica también ha creado debate. Los primeros resultados obtenidos mediante la realización de cistectomía o tumorectomía con preservación del tejido ovárico en la cirugía urgente fueron esperanzadores<sup>(14)</sup> pero, posteriormente, se consideró una cirugía muy agresiva para aquellos ovarios de aspecto necrótico que intentaban preservarse. El porcentaje de atrofia parece verse aumentado en estos casos, donde la línea de separación entre la tumoración y el parénquima es difícilmente distinguible y contamos con un ovario previamente lesionado. Asimismo, en muchas ocasiones pueden ser quistes funcionales, en los que la cistectomía no debe realizarse<sup>(3,5,9)</sup>. A partir de esta idea comenzaron a surgir nuevas propuestas terapéuticas, como la publicada por Galinier y cols., que plantean primeramente una diferenciación por tamaño. En su serie de 45 casos encuentra una diferencia estadísticamente significativa entre el tamaño de los ovarios previamente normales ( $54 \pm 14,3$  mm) y los que presentaban alguna patología de base ( $76,5 \pm 18,3$  mm). Así, propone como punto de corte 75 mm, a partir de los cuales aconseja el abordaje abierto con toma de biopsia intraoperatoria, continuando con el tratamiento conservador si no existe evidencia de tumor o éste es benigno. Si la masa es quística se aconseja evacuar el contenido mediante punción, como se realizó en nuestro caso, para intentar prevenir la retorsión y plantear un seguimiento ecográfico postoperatorio. Si la lesión persiste deberá programarse la cistectomía laparoscópica. Nosotros finalmente optamos por la ooforectomía debido al escaso parénquima sano que encontramos y la dificultad técnica que suponía intentar preservarlo. Si los marcadores tumorales aparecen elevados o durante el seguimiento se constata una masa sólida con aumento de tamaño, el siguiente paso deberá ser la laparotomía actuando de acuerdo con las bases de la cirugía oncológica<sup>(8)</sup>.

Pese a que la escasa incidencia en pediatría (0,3-3,5 casos por año y centro) no permite disponer de series muy largas, sus resultados parecen ser equiparables a los logrados en adolescentes y mujeres adultas, donde el porcentaje de éxito de la cirugía conservadora es superior al 90%<sup>(3,6)</sup>. Sin embargo, algunas de las series no presentan resultados a largo plazo, aceptando como evolución favorable los datos de ecografías

tempranas<sup>(2)</sup>. Aunque nuestra serie sólo consta de seis pacientes, la prolongación del seguimiento nos ha permitido analizar, de forma más fehaciente, nuestros resultados. La buena evolución de los ovarios en los primeros seis meses, con recuperación del tamaño normal y existencia de folículos en algunos casos, dio paso a la atrofia de uno de ellos a los 2 años de la cirugía. Además, desafortunadamente, otros dos ovarios se perdieron. Cabe destacar que el ovario finalmente atrófico no presentó desarrollo folicular en las ecografías, siendo este dato ecográfico el más importante a la hora de asegurar la recuperación funcional, ya que unas dimensiones normales pueden ser sólo un reflejo del camino hacia la involución<sup>(5,7,8,12)</sup>.

Creemos que la detorsión laparoscópica con preservación del anejo debe ser el tratamiento de elección de la torsión ovárica en la infancia. Es una técnica muy poco agresiva que permite que ovarios que parecen inviables macroscópicamente puedan recuperarse, sin tener que asumir riesgos añadidos por querer intentarlo. No obstante, pensamos que es necesario un seguimiento exhaustivo y a largo plazo para poder valorar con mayor exactitud los resultados.

## BIBLIOGRAFÍA

- Guthrie BD, Adler MD, Powell EC: Incidence and trends of pediatric ovarian torsion hospitalizations in the United States, 2000-2006. *Pediatrics*. 2010; 125: 532-8.
- Spinelli C, Buti I, Pucci V, Liserre J, Alberti E, Nencini L, et al. Adnexal torsion in children and adolescents: new trends to conservative surgical approach--Our experience and review of literature. *Gynecol Endocrinol*. 2013; 29: 54-8.
- Cass DL. Ovarian torsion. *Semin Pediatr Surg*. 2005; 14: 86-92.
- Poonai N, Poonai C, Lim R, Lynch T. Pediatric ovarian torsion: case series and review of the literature. *Can J Surg*. 2013; 56: 103-8.
- Oelsner G, Shashar D. Adnexal torsion. *Clin Obstet Gynecol*. 2006; 49: 459-63.
- Oelsner G, Cohen SB, Soriano D, Admon D, Mashiach S, Carp H. Minimal surgery for the twisted ischaemic adnexa can preserve ovarian function. *Hum Reprod*. 2003; 18: 2599-602.
- Celik A, Ergün O, Aldemir H, Ozcan C, Ozok G, Erdener A, et al. Long-term results of conservative management of adnexal torsion in children. *J Pediatr Surg*. 2005; 40: 704-8.
- Galinier P, Carfagna L, Delsol M, Ballouhey Q, Lemasson F, Le Mandat A, et al. Ovarian torsion. Management and ovarian prognosis: a report of 45 cases. *J Pediatr Surg*. 2009; 44: 1759-65.
- Breech LL, Hillard PJ. Adnexal torsion in pediatric and adolescent girls. *Curr Opin Obstet Gynecol*. 2005; 17: 483-9.
- Rousseau V, Massicot R, Darwish AA, Sauvat F, Emond S, Thibaud E, et al. Emergency Management and Conservative Surgery of Ovarian Torsion in Children: A Report of 40 Cases. *J Pediatr Adolesc Gynecol*. 2008; 21: 201-6.
- Schmitt ER, Ngai SS, Gausche-Hill M, Renslo R. Twist and Shout! Pediatric Ovarian Torsion Clinical Update and Case Discussion. *Pediatr Emerg Care*. 2013; 29: 518-23.
- Aziz D, Davis V, Allen L, Langer JC. Ovarian torsion in children: is oophorectomy necessary? *J Pediatr Surg*. 2004; 39: 750-3.
- Linam LE, Darolia R, Naffaa LN, Breech LL, O'Hara SM, Hillard PJ, et al. US Findings of adnexal torsion in children and adolescents: size really does matter. *Pediatr Radiol*. 2007; 37: 1013-9.
- Way S. Ovarian cystectomy of twisted cysts. *Lancet*. 1946; 13: 47.
- Taskin O, Birincioglu M, Aydin A, Buhur A, Burak F, Yilmaz I, et al. The effect of twisted ischemic adnexa managed by detorsion on ovarian viability and histology: an ischemia-reperfusion rodent model. *Hum Reprod*. 1998; 13: 2823-7.
- Cohen SB, Wattiez A, Seidman DS, Goldenberg M, Admon D, Mashiach S, et al. Laparoscopy versus laparotomy for detorsion and sparing of twisted ischemic adnexa. *JSLs*. 2003; 7: 295-9.
- Shezaf B, Ohana E, Weintraub AY. "Habitual Adnexal Torsions"-Recurrence after Two Oophoropexies in a Prepubertal Girl: A Case Report and Review of the Literature. *J Pediatr Adolesc Gynecol*. 2013; 26: 1-4.