

# Tratamiento toracoscópico en taponamiento pericárdico

E. Pérez-Etchepare, A. Al Makki, F. Varlet, M. López

*Servicio Cirugía Pediátrica. Hospital Universitario Nuestra Señora de la Candelaria. Santa Cruz de Tenerife.  
Service Chirurgie Pédiatrique. Centre Hospitalier Universitaire, Saint Etienne. Francia.*

## RESUMEN

El taponamiento pericárdico constituye una verdadera emergencia médica poco frecuente en la edad pediátrica. Mostramos un paciente de 16 años de edad que presentó una neumonía localizada en lóbulo superior izquierdo, complicada con un absceso pulmonar y derrame pleural homolateral asociado a un derrame pericárdico. Se inició tratamiento endovenoso con antibióticos de amplio espectro, drenaje pulmonar izquierdo y pericardiocentesis.

A las 24 horas del postoperatorio presentó colapso circulatorio con aumento importante del derrame pericárdico. Se efectuó una tomografía computarizada de tórax y un ecocardiograma, mostrando un incremento del derrame pericárdico muy importante sin cambios en su patología pulmonar. Se realizó una ventana pericárdica por toracoscopia derecha, con mejoría clínica evidente y el ecocardiograma a las 24 horas del postoperatorio fue normal.

El abordaje toracoscópico en casos de taponamiento pericárdico es una alternativa útil, beneficiando al paciente de las ventajas de los abordajes mínimamente invasivos.

**PALABRAS CLAVE:** Taponamiento pericárdico; Toracoscopia.

## THORACOSCOPIC TREATMENT IN PERICARDIAL TAMPONADE

### ABSTRACT

Pericardial tamponade is a rare medical emergency in children. We describe a 16 years old patient, who presented with pneumonia localized in upper left lobe complicated with lung abscess and ipsilateral pleural effusion, associated with pericardial effusion. The initial treatment was: broad-spectrum antibiotics, left thoracic drainage and pericardiocentesis

After 24 hours postoperative, developed circulatory collapse with significant increase in pericardial effusion. The preoperative studies were thoracic CT-scann and echocardiography, showing an increase of pericardial effusion with no major changes in lung pathology. We per-

formed a pericardial window by right thoracoscopic. After this, quickly improved clinically and the echocardiography 24 hours postoperatively was normal.

The thoracoscopic approach in cases of pericardial tamponade is an useful alternative, benefiting the patient of minimally invasive approaches.

**KEY WORDS:** Pericardial tamponade; Thoracoscopy.

## INTRODUCCIÓN

El taponamiento pericárdico es una emergencia médica con riesgo alto de muerte, que requiere una inmediata intervención. Clínicamente se caracteriza por presentar hipotensión arterial, dilatación venosa cervical, ruidos cardiacos hipofonéticos y presencia de pulso paradójico<sup>(1)</sup>.

Cuando una importante cantidad de volumen de derrame pericárdico se acumula, el taponamiento se desarrolla rápidamente, necesitando drenaje urgente del mismo<sup>(1)</sup>.

Típicamente, estos pacientes han sido tratados mediante pericardiotomía por toracotomía izquierda o esternotomía media<sup>(2)</sup>. El avance de los métodos mínimamente invasivos han permitido a estos pacientes beneficiarse con igual efectividad y mínima invasividad.

## CASO CLÍNICO

Presentamos un paciente varón de 16 años de edad, con diagnóstico previo de parálisis cerebral, que presentó una neumonía superior izquierda complicada con absceso pulmonar, derrame pleural homolateral moderado y derrame pericárdico moderado.

Se inició tratamiento con antibióticos de amplio espectro, drenaje pleural izquierdo y pericardiocentesis guiada con ecografía. Durante las primeras 12 horas se evacuaron 300 ml de líquido purulento.

La pericardiocentesis drenó unos 50 ml de líquido serohemático. En las 24 horas posteriores, el paciente presentó

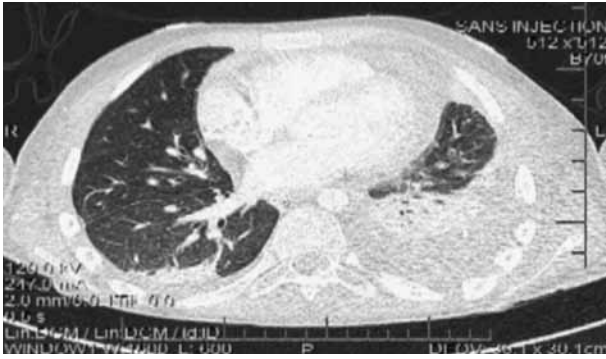
**Correspondencia:** Dr. Eduardo Pérez-Etchepare. Servicio de Cirugía Pediátrica. Hospital Universitario Nuestra Señora de la Candelaria. Santa Cruz de Tenerife.

E-mail: perezetchepare@gmail.com

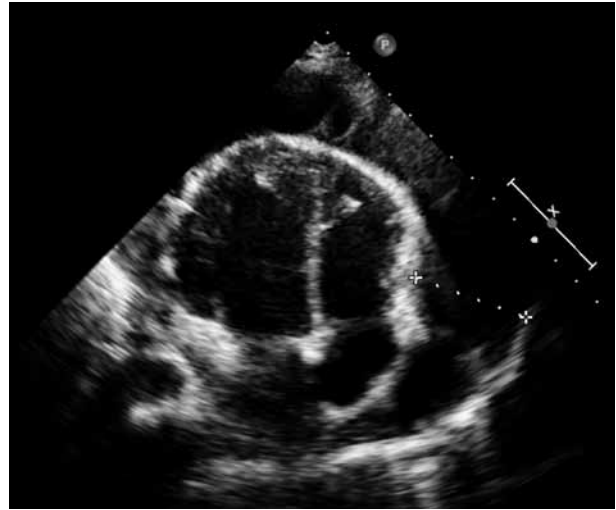Presentado en 20 Reunion du GECL. Tours. Francia, 2011

Recibido: Enero 2012

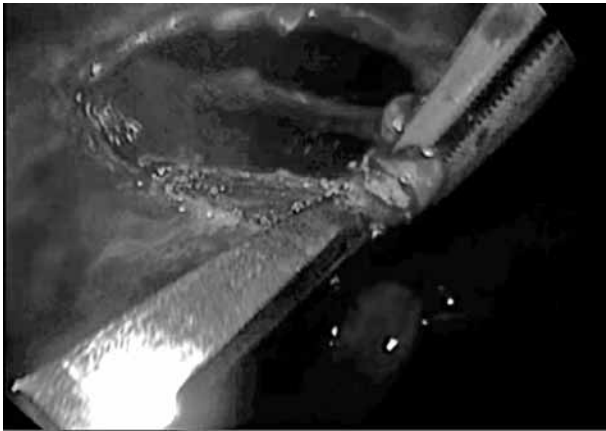
Aceptado: Enero 2013



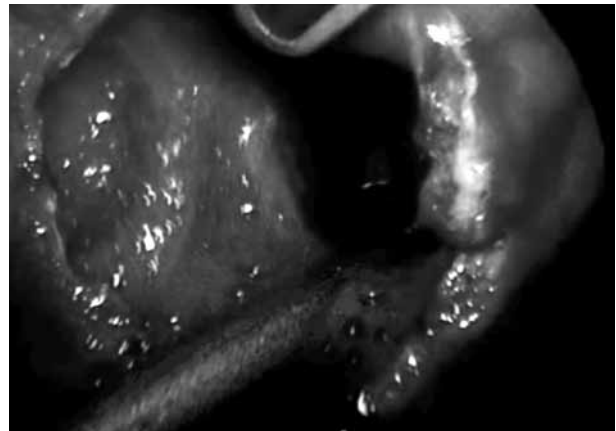
**Figura 1.** TAC de tórax preoperatoria: neumonía superior izquierda complicada con absceso pulmonar, asociada a derrame pleural homolateral moderado y derrame pericárdico moderado.



**Figura 2.** Ecocardiografía prequirúrgica: derrame pericárdico.



**Figura 3.** Apertura pericardio toracoscópico.



**Figura 4.** Ventana pericárdica. Lavado cavidad pericárdica.

un colapso circulatorio agudo con importante aumento del derrame pericárdico constatado por ecocardiograma.

Dado el empeoramiento del cuadro clínico, se realizó una tomografía computarizada de tórax que mostró un importante derrame pericárdico sin cambios en la patología pulmonar (Fig. 1). Se completó la evaluación con una ecocardiografía que mostraba una acumulación de líquido pericárdico de aproximadamente 4 cm de separación máxima entre el pericardio y el miocardio, predominando a nivel del ventrículo derecho (Fig. 2).

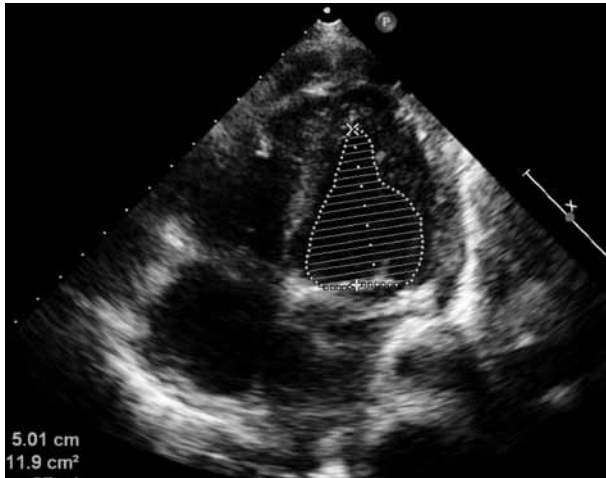En la intervención quirúrgica se colocó al paciente en decúbito supino, con intubación selectiva del bronquio izquierdo. Se abordó por toracoscopia derecha usando 3 trocares de 5 mm, situando uno en séptimo espacio intercostal y línea media axilar para la óptica de 30°. Los otros dos trocares se colocaron en línea axilar anterior, en tercer y séptimo espacio intercostal, respectivamente. La insuflación de CO<sub>2</sub> utilizada fue de 2-4 mmHg.

Inicialmente, el nervio frénico fue localizado para evitar maniobras que pudieran lesionarlo. Bajo visión toracoscópica realizamos una pericardiocentesis a nivel del ventrículo derecho, justo donde veíamos máxima acumulación de líquido.

Comenzamos en la misma zona de punción del pericardio a realizar la ventana pericárdica, utilizando tijeras y disector con coagulación monopolar (Fig. 3). El avance fue lento, dificultado por el movimiento constante del corazón por sus latidos. Cuando el pericardio fue abierto, rápidamente observamos salida de un líquido serohemático. En este momento, la presión arterial media registró una mejoría rápida, elevándose en 40 mmHg.

Se amplió la apertura del pericardio a unos 3 cm cuadrados aproximadamente, lo que permitió lavar convenientemente el espacio pericárdico con abundante solución fisiológica (Fig. 4). Finalmente, se dejó un drenaje torácico de 16 Fr., exteriorizado por el orificio inferior de los trocares.

Durante las primeras 24 horas del postoperatorio no se observaron complicaciones. El débito del drenaje pleural derecho fue de escaso líquido serohemático. El débito del drenaje pleural izquierdo fue de 30 ml de líquido seroso. El paciente se encontraba estable hemodinámicamente y el ecocardiograma postoperatorio era normal (Fig. 5). Por



**Figura 5.** Ecocardiograma postoperatorio: normal.

estas razones se decidió retirar ambos drenajes pleurales. A las 72 horas postoperatorias, el paciente fue trasladado a sala de hospitalización para continuar con su tratamiento antibiótico intravenoso, completando finalmente 10 días antes del alta.

## DISCUSIÓN

Clásicamente, las pericardiectomías han sido realizadas por toracotomía o esternotomía media. Sin embargo, el traumatismo muscular y los cambios postoperatorios en la función respiratoria prolongan el tiempo de recuperación. El abordaje toracoscópico fue inicialmente realizado en animales de estudio. Aquellos estudios mostraron que el abordaje toracoscópico ofrece importantes ventajas sobre la cirugía abierta, incluyendo menos dolor postoperatorio, menos complicaciones de tejido blando y mejor resultado estético<sup>(2-4)</sup>.

Se decidió intervenir quirúrgicamente a nuestro paciente por vía toracoscópica, buscando las ventajas anteriormente mencionadas. Para elegir el lado de abordaje optamos por el lado derecho, teniendo en cuenta la enfermedad pulmonar del lado izquierdo.

Creemos que un paso inicial y fundamental de la cirugía es visualizar el nervio frénico para evitar posibles lesiones. La zona elegida del pericardio para realizar la ventana pericárdica fue determinada previamente según el hallazgo ecocardiográfico, donde se visualizaba mayor acumulación de líquido y confirmada durante la cirugía con la pericardiocentesis previa a iniciar la apertura del pericardio. De esta manera se puede elegir una adecuada zona para la realización de la ventana pericárdica, minimizando la posibilidad de complicaciones.

## CONCLUSIÓN

El abordaje toracoscópico de pacientes con diagnóstico de taponamiento pericárdico es un método útil que combina alta efectividad y beneficia al paciente de las ventajas de los métodos mínimamente invasivos.

## BIBLIOGRAFÍA

1. Crain E, Gershel J. Pericardial Tamponade. *Clinical Manual of Emergency Pediatrics*. 5<sup>th</sup> edition. Cambridge University; 2010.
2. Liem N, Tuan T, Dung L. Thoracoscopic pericardiectomy for purulent pericarditis: experience with 21 cases. *J Laparoendosc Adv Surg Tech A*. 2006; 16: 518-21.
3. Walsh P, Remedios A, Ferguson J, Walker D. Thoracoscopic versus open partial pericardectomy in dogs: comparison of postoperative pain and morbidity. *Vet Surg*. 1999; 28: 472-9.
4. Dupre G, Corlouer J, Bouvy B. Thoracoscopic peri-cardectomy performed without pulmonary exclusion in 9 dogs. *Vet Surg*. 2001; 30: 21-7.