

Distracción mandibular osteogénica en pacientes con malformaciones craneofaciales

C. Maraños Gálvez¹, A. Martínez Plaza², R. Fernández Valadés¹, E. Licerías Licerías¹, F. Martín Cano¹,
R. Cortés Sánchez⁴, A. Martínez Tellería³, A. Cabello, B. García Medina²

Unidad Multidisciplinar de Fisuras Labiopalatinas. ¹Servicio de Cirugía Pediátrica. ²Servicio de Cirugía Oral y Maxilofacial. ³Servicio de Anestesia y Reanimación. ⁴Servicio de Otorrinolaringología. Hospital Universitario Virgen de las Nieves. Granada.

RESUMEN

Las malformaciones craneofaciales (secuencia de Pierre Robin, síndrome de Treacher Collins, síndrome de Nager, etc.) con frecuencia van asociadas a hipoplasia mandibular severa, que puede causar obstrucción de la vía aérea superior por retroposición de la base de la lengua dentro del espacio faríngeo posterior.

La mayoría de los pacientes responden al tratamiento postural; en decúbito prono puede ser necesario monitorizar la saturación de oxígeno, insertar un tubo nasofaríngeo e incluso endotraqueal. En casos más severos con pausas prolongadas y frecuentes de apnea la traqueostomía puede ser necesaria, pero se asocia a una alta morbilidad y ocasionalmente mortalidad.

En los últimos dos años, en la Unidad Multidisciplinar de Labio y Fisura Palatina del Hospital Virgen de las Nieves, se ha tratado a 4 niños con apnea obstructiva grave secundaria a hipoplasia mandibular severa mediante distracción mandibular osteogénica, mostrándose este procedimiento eficaz en la resolución del problema. Ha evitado la traqueostomía, se ha elongado la mandíbula en el plazo de 2-3 semanas, en este tiempo han desaparecido los problemas respiratorios obstructivos y también de la deglución, siendo los resultados estéticos obtenidos excelentes y las complicaciones, por el momento, mínimas.

PALABRAS CLAVE: Distracción mandibular osteogénica; Malformaciones craneofaciales.

MANDIBULAR DISTRACTION OSTEOGENESIS IN PATIENTS WITH CRANIOFACIAL MALFORMATION

ABSTRACT

Craniofacial malformations (Pierre-Robin sequence, Treacher-Collins syndrome, Nager syndrome, etc.) are frequently associated to severe mandibular hypoplasia, which can cause upper airway obstruction by retroposition of the base of the tongue in the posterior pharyngeal space.

Most of the patients respond to postural treatment. In prone decubitus position, it may be necessary to monitor oxygen saturation, insert a nasopharyngeal tube and even an endotracheal one. In more severe cases with prolonged and frequent pauses of apnea, tracheostomy may

be necessary, but it is associated with high morbidity and sometimes mortality.

In the last two years, in the Multidisciplinary Cleft Lip and Palate Unit of the Hospital Virgen de las Nieves, 4 children with severe obstructive apnea secondary to severe mandibular hypoplasia have been treated with mandibular distraction osteogenesis, this procedure being effective in the resolution of the condition. It has avoided tracheostomy, it has lengthened the jaw in a period of 2-3 weeks. During this time, the obstructive respiratory problems and also swallowing problems have disappeared. The esthetic results were excellent and the complications, for the moment, minimum.

KEY WORDS: Mandibular distraction osteogenesis; Craniofacial malformations.

INTRODUCCIÓN

La secuencia de Pierre Robin⁽¹⁾, cuya incidencia es aproximadamente de 1/8.500 nacidos vivos⁽²⁾, se acompaña de micrognatia, glosoptosis y obstrucción respiratoria alta, asociándose frecuentemente a fisura palatina. Puede presentarse aislada o asociada a otros síndromes (Tracher-Collins, Nager, velocardiofacial, etc.)⁽³⁾. Estos niños pueden presentar importantes dificultades para respirar y deglutir, por obstrucción de la vía aérea superior, debido a la disminución del espacio faríngeo por la repulsión de la lengua⁽⁴⁾. En el 25% de los pacientes con secuencia de Pierre Robin pueden aparecer dificultades en la alimentación, aun en ausencia de alteraciones de la respiración⁽⁵⁾.

Diversos tratamientos se han estado utilizando desde hace tiempo para solventar este grave problema (posturales, intubación nasofaríngea, glosopexia, etc.), intentando evitar la realización de una traqueostomía⁽⁶⁻⁹⁾. El mantener esta traqueostomía durante largo tiempo se asocia a una morbilidad importante además de una alteración de la adquisición del lenguaje e integración social⁽¹⁰⁾.

Hace unos años se comenzó a utilizar la distracción mandibular osteogénica para elongar la mandíbula, avanzar la

Correspondencia: Carolina Maraños Gálvez
E-mail: carolinamaranes@hotmail.com

Recibido: Mayo 2010

Aceptado: Febrero 2011

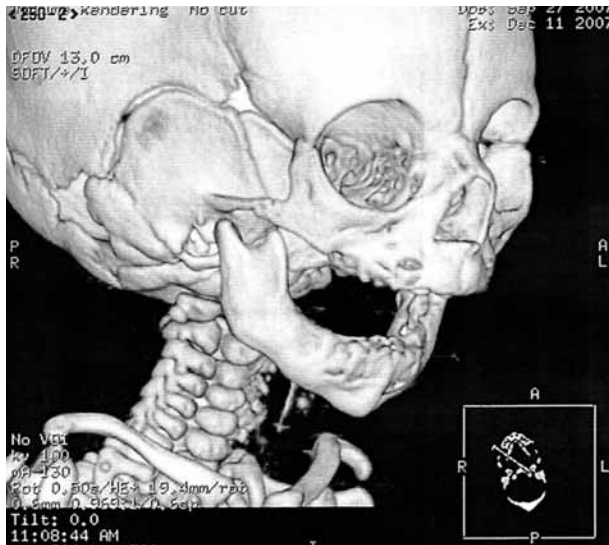

Figura 1. TAC 3D. Se aprecia la gran hipoplasia mandibular.

base de la lengua agrandando el espacio hipofaríngeo y mejorar la obstrucción de la vía aérea⁽¹¹⁾. Así se evita la realización de traqueostomía y se mejora la alimentación oral de estos niños, contribuyendo a un mejor desarrollo ponderal y evitando daños neurológicos a veces irreversibles. Lo que hace que se considere la técnica de elección para tratar a estos pacientes.

Las indicaciones para el tratamiento se hacen en base a diversos estudios, siendo los más relevantes la polisomnografía, en la que se detectan el número total de episodios de apnea en 1 hora (índice de apnea), número total de episodios de hipoxia u obstrucción parcial en una hora (índice de hipoxia) y la suma de ambos (índice respiratorio)⁽¹²⁾. La realización de una nasoendoscopia con respiración espontánea nos diferenciará la obstrucción producida por una deficiencia mandibular de la debida a una traqueomalacia⁽³⁾. Mediante TAC con reconstrucción tridimensional es posible analizar la anatomía mandibular y la situación de los gérmenes dentarios para planificar el lugar de la osteotomía⁽¹³⁾. La valoración debe hacerse por un equipo multidisciplinario que defina el problema anatómico y funcional para evitar una traqueostomía y prevenir secuelas a largo plazo⁽¹⁴⁾.

MATERIAL Y MÉTODOS

La apnea obstructiva fue diagnosticada por examen clínico de la hipoplasia mandibular severa y la insuficiencia respiratoria se evidenció mediante monitorización de la saturación de oxígeno. Se evaluó también la articulación temporomandibular; muchos pacientes micrognáticos presentan limitaciones de grado variable de la apertura bucal, relacionada directamente con alteraciones morfológicas del cóndilo, factores mecánicos secundarios a la poca longitud del cuer-

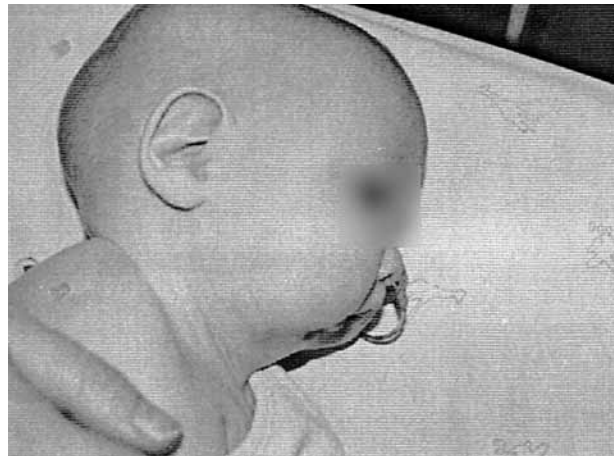

Figura 2. Fotografía preoperatoria del caso 3.

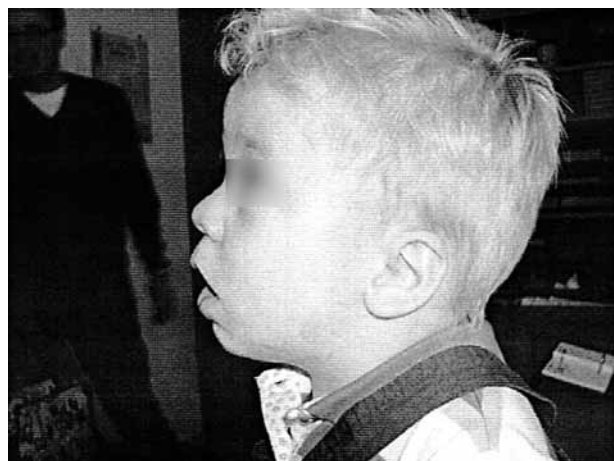

Figura 3. Resultado a los 18 meses de la intervención. Mínimas marcas en los orificios de inserción de los pires.

po mandibular o bien con algún grado de anquilosis de tipo extraarticular. En todos los casos encontramos una apertura oral limitada por la escasa longitud del cuerpo y rama mandibular. Dentro de los estudios preoperatorios de rutina se realizó una TAC 3D (Fig. 1) y la fibroscopia diagnóstica localizó el sitio de la obstrucción, que en todos los casos fue a nivel del espacio faríngeo superior, evidenciándose la retroposición lingual. También se tomaron fotos para documentar por completo los casos clínicos (Figs. 2 y 3).

La técnica quirúrgica realizada en todos los casos fue distracción externa bilateral con el distractor unidireccional (Molina Uni-diret. Distractor) KLS Martin Group, como ha sido descrita por Fernando Molina y Ortiz Monasterio⁽¹⁵⁾.

Bajo anestesia general, se realiza una incisión en la mucosa de la línea oblicua del área retromolar hacia el vestíbulo, de aproximadamente 1,5 cm, a fin de exponer el ángulo mandibular y porción inicial de la rama ascendente. La disección

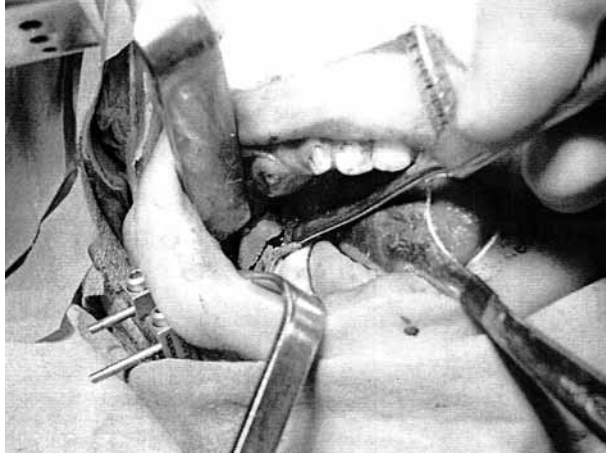


Figura 4. Detalle de la corticotomía.

debe ser limitada para no lesionar la vascularización de la mandíbula ya hipoplásica. Se marca con tinta el sitio de la corticotomía, así como el sitio donde se van a insertar los clavos del distractor. Este momento es importante ya que el sitio de inserción de los clavos va a determinar el vector de distracción y su localización debe evitar dañar el nervio mandibular y los gérmenes dentarios.

La corticotomía debe ser “externa y extendida”, que preserve la integridad del nervio, la vascularización intramedular y todos los gérmenes dentarios. Se realiza utilizando una fresa de fisura y se inicia en el ángulo retromolar seccionando primero los contrafuertes lateral y medial. Luego se extiende en toda la superficie lateral del ángulo mandibular en su porción más basal donde el hueso es más duro y de mayor espesor. Cuando toda la corticotomía externa está hecha y se muestra el hueso esponjoso sangrante, el corte óseo se detiene. Se preserva unos milímetros de cortical interna, área que protege tanto el nervio como la arteria mandibular. El vector de distracción perpendicular hace que la elongación sea mayor a nivel del ángulo y menor en el reborde alveolar, reproduciendo así los movimientos de rotación del crecimiento mandibular. Así se aumenta la dimensión vertical de la rama al mismo tiempo que se recrea el crecimiento mandibular en el sentido de las agujas del reloj. Respecto al vector de distracción deseado, fue el oblicuo el de elección, produciéndose más neoformación ósea en el ángulo y menos en el alveolo, lo cual elonga la rama ascendente y el cuerpo mandibular (Fig. 4).

Todo ello se realiza en ambos lados de la mandíbula, insertando por último, percutáneamente, 2 clavos a cada lado de corticotomía. Estos son siempre bicorticales, controlándola mediante palpación digital en la cara lingual de la mandíbula, y deben quedar muy estables para evitar una complicación frecuente, como es la pérdida de los clavos durante el proceso de distracción. La distancia de inserción de estos a la corticotomía debe ser de un mínimo de 3-5 mm; a fin de minimizar las cicatrices, debemos coger un pliegue de piel

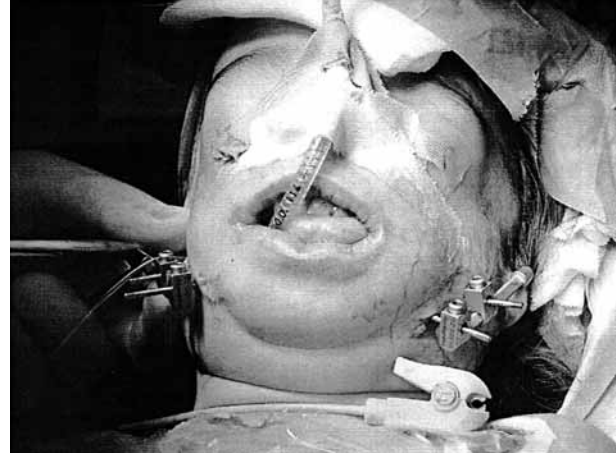


Figura 5. Final de la intervención. Se aprecian los distractores colocados en su posición definitiva.

antes de introducir el segundo clavo para disminuir la tensión cutánea.

Los clavos deben ser paralelos uno al otro para facilitar la introducción y fijación del distractor. Se abren intraoperatoriamente de 3 a 5 mm, comprobando que no existe ningún puente de cortical que impida la elongación mandibular. Después se desactivan hasta que comience el periodo activo de distracción. Se cierra la incisión con sutura reabsorbible.

El periodo de latencia es de 2 a 3 días y se inicia la distracción a ritmo de 1 mm al día, 0,5 mm cada 12 h, inmediatamente se produce un avance sagital de la mandíbula y de la base de la lengua. El periodo de contención es de 6 a 8 semanas una vez finalizada la distracción (Fig. 5).

Los distractores se retiran fácilmente y no necesitan ingreso hospitalario.

CASOS CLÍNICOS

Caso 1

Recién nacido con Treacher-Collins, nacido a término, con peso adecuado a la edad gestacional y cariotipo normal XY, ingreso en unidad neonatal 40 días por problemas respiratorios y de deglución, se da alta hospitalaria y reingreso al mes por insuficiencia respiratoria. Durante el ingreso se realiza gastrostomía (imposibilidad de intubación utilizándose mascarilla laríngea). Se da alta y tiene varios reingresos por problemas respiratorios que cada vez son más frecuentes. Con 16 meses se realiza distracción mandibular. Tras el periodo de distracción de dos semanas (17 mm) desaparecen los problemas respiratorios y de deglución. Cierre de la fisura con veloplastia intravelar sin incidencias.

Caso 2

Recién nacida a término con bajo peso (1.820 g) con síndrome de Cornelia de Lange. Presenta episodios de insufi-

Tabla I Resumen casos clínicos

	<i>Síndrome de Treacher-Collins</i>	<i>Síndrome de Cornelia de Lange</i>	<i>Síndrome de Pierre Robin + poli malformativo</i>	<i>Síndrome de Pierre Robin + polimalformativo</i>
<i>Motivo intervención</i>	Apnea obstructiva severa	Apnea obstructiva severa	Apnea obstructiva severa	Apnea obstructiva severa con la alimentación
<i>Momento realización</i>	1 año y 4 meses	3,5 meses	4 meses	4,5 meses
<i>Velocidad distracción</i>	1 mm/día	1 mm/día	1 mm/día	1 mm/día
<i>Distracción total</i>	20 mm	18 mm	18 mm	18 mm
<i>Retirada distractores</i>	7 semanas	8 semanas	8 semanas	7 semanas
<i>Complicaciones</i>	Pérdida pin periodo callo formado Infección zona inserción	Dificultad de giro del distractor	Ninguna	Pérdida de distractor periodo de distracción activa (recolocación)

ciencia respiratoria que se solucionan inicialmente con medidas posturales pero que condicionan ingreso en unidad de cuidados intensivos neonatales durante 3 meses. Con 3 meses y medio se realiza distracción mandibular y gastrostomía. Tras el periodo de distracción de 12 días (16 mm) desaparecen los problemas respiratorios y paulatinamente comienza a deglutir, permitiendo la retirada de la gastrostomía. Se reparó la fisura palatina con veloplastia intravelar con 2 años, sin complicaciones.

Caso 3

Recién nacido varón de 41 semanas de gestación y 3.230 g de peso, precisando reanimación tras el parto. Presenta síndrome malformativo con micrognatia, glosptosis y fisura palatina, además asimetría torácica e implantación baja de pabellones auriculares. Antecedentes de hermano y tío paterno con secuencia de Pierre Robin. Cariotipo normal. Desde el nacimiento episodios de apnea obstructiva que se resuelven con medidas posturales. Mejoría transitoria, dándose alta a domicilio, ya que los padres inicialmente no aceptan tratamiento con distracción mandibular por tener experiencia con el hijo anterior que mejoró y no necesitó otro tratamiento que el postural. Tras el alta, dos episodios de insuficiencia respiratoria grave, precisando en uno de ellos reanimación cardiopulmonar e intubación, desde entonces episodios frecuentes de apnea obstructiva alta que mejoran con medidas posturales. Se realiza entonces, por petición familiar, distracción mandibular a los 4 meses de edad. Tras la distracción con avance de 18 mm desaparece la sintomatología respiratoria y mejora la deglución. Se ha cerrado la fisura con veloplastia intravelar sin complicaciones a los 20 meses de edad.

Caso 4

Recién nacido varón de 34 semanas de gestación y 1.960 g de peso que presenta síndrome polimalformativo con micrognatia, glosptosis, fisura palatina; además escolio-

sis, artrogriposis, aneurisma septo interventricular, orejas de implantación baja, anomalías de posición e hipoplasia de mamilas. El cariotipo y el estudio genético molecular de síndrome de CATCH 22 normales. No presenta ninguna lesión en la ecografía transfontanelar ni en la TAC. Durante la observación presenta episodios aislados de desaturación que desaparecen en decúbito lateral, sin embargo, cuando se intenta alimentación oral se producen desaturaciones por debajo del 60% que se recuperan tras dejar de tomar. Se instaura por sonda desde el primer momento. La nasolaringoscopia sólo muestra la glosptosis como posible causa de esta dificultad para la deglución. Tras no objetivar otra patología como responsable de las alteraciones en la alimentación se realiza distracción mandibular a los 4 meses y medio de vida.

RESULTADOS

Se trataron 4 pacientes entre los 3 y los 5 meses con secuencia de Pierre Robin y apnea obstructiva crítica, todos presentaban malformaciones asociadas, entre ellos uno con síndrome de Treacher-Collins y otro de Cornelia de Lange. Se realizó distracción bilateral unidireccional. No hubo que someter a ningún paciente a traqueostomía durante sus episodios de apnea obstructiva, aunque en dos pacientes fue necesaria intubación endotraqueal durante un periodo de tiempo largo antes de comenzar la distracción mandibular (Tabla 1).

Todos ellos precisaron ingresos prolongados en la unidad de cuidados intensivos neonatales hasta que fueron dados de alta una vez terminado el tiempo de distracción activa, debido a los niveles bajos de la saturación de oxígeno y situación clínica muy lábil. El crecimiento y la ganancia ponderal fueron escasos, en dos casos se produjo desnutrición por imposibilidad para deglutir, lo que obligó a realizar gastrostomía en periodo neonatal.

La inducción anestésica fue difícil y la intubación fue realizada mediante fibroscopia. En un paciente, después de varios intentos de intubación no se consiguió, posponiéndose la cirugía una semana.

La distracción mandibular se comenzó 3 días después de la inserción de los distractores a un ritmo de 1 mm/día, 0,5 cada 12 h y el rango de elongación conseguido fue entre 12-18 mm a cada lado. En todos los casos se sobrecorrigió dejándolos prognatas y en el síndrome de Threacher-Collins se produjo una mordida abierta anterior moderada. En el postoperatorio se les dejó un tubo endotraqueal que se retiró una vez desaparecieron los edemas postquirúrgicos, y transcurrió una semana del comienzo de la distracción, ya que la elongación mandibular conseguida hizo que se restablecieran los niveles normales de saturación de oxígeno.

Conforme avanzaba la distracción ósea, el estado clínico de los niños fue mejorando llamativamente, comenzando a deglutir normalmente con la consiguiente ganancia de peso.

Las complicaciones que surgieron fueron escasas, presencia de costras y serosidad en la piel alrededor de los clavos que se trató con pinceladas de betadine local.

En dos pacientes se extruyó uno de los pines: uno de ellos en la cuarta semana del periodo de contención y no se consideró reponerlo y en otro caso en el periodo activo de distracción ósea y se reinsertó por recidiva en ese lado. No se evidenció en ningún paciente lesión de la rama marginal del nervio facial.

En tres de los pacientes ya se ha realizado reparación de la fisura palatina con veloplastia intravelar tras distracción sin ninguna complicación.

DISCUSIÓN

Durante muchos años, en pacientes con apnea obstructiva que no respondían a tratamiento postural fueron traqueostomizados. La traqueostomía es un método efectivo en casos de apnea obstructiva, pero está asociada a una alta morbilidad como traqueomalacia, bronquitis crónica, estenosis laríngea y riesgo de muerte debido a tapones de moco o extrusión/dislocación de tubo. Pacientes traqueostomizados requieren cuidados de enfermería y adiestramiento familiar.

Otros procedimientos, tales como la glosopexia⁽¹⁶⁾ donde la lengua es desplazada anteriormente y fijada a la mandíbula o al labio con la intención de mantener permeable la vía aérea. La transfixión de la lengua con aguja de Kirschner⁽¹⁷⁾, situada anterior al ángulo mandibular y la hiomandibulopexia se pensaron para desplazar el hioides y la base de la lengua a una situación más anterior. No hay estudios que demuestren los beneficios de estas técnicas.

Muchos niños con micrognatia tienen un flujo de aire bajo pero no como para impedir llevar una vida relativamente normal. Sin embargo, cuando presentan problemas como infec-

ciones de repetición de las vías respiratorias superiores, pueden desarrollar obstrucción respiratoria y requerir intubación endotraqueal. Estos pacientes tienen, generalmente, disminución del desarrollo con una historia de problemas con la alimentación, peso insuficiente asociado a malnutrición, alta morbilidad pulmonar, largos periodos de hospitalización y problemas psicosociales y familiares.

La distracción osteogénica⁽¹⁸⁾ es una nueva técnica de alargamiento mandibular en pacientes con hipoplasia mandibular; los dispositivos para realizar la distracción pueden ser externos o internos, estos últimos incluso pueden ser reabsorbibles⁽¹⁹⁾.

Esta técnica es una buena alternativa a la traqueostomía en pacientes neonatos con problemas de apnea obstructiva severa. Las indicaciones para la realización de la distracción mandibular se van ampliando al mejorarse la técnica, beneficiándose de este tratamiento algunos pacientes que no presentan una clínica respiratoria florida pero sí otra sintomatología que mejora con la distracción⁽²⁰⁾.

Creemos junto con otros autores⁽¹²⁾ que la polisomnografía puede ayudar a tomar la decisión de realizar la distracción mandibular aunque también hay autores que no la consideran imprescindible⁽²¹⁾.

Nuestra experiencia es muy humilde, solo 4 casos con secuencia de Pierre Robin, todos ellos sindrómicos; en todos el protocolo de distracción seguido ha sido el descrito por Fernando Molina y Ortiz Monasterio⁽¹⁵⁾.

En dos casos se extruyó un pin: uno en el periodo de contención, evaluamos la situación clínicamente y con controles radiológicos, decidiendo no volverlo a insertar, pues el callo de fractura ya se hacía visible. En otro caso la pérdida fue muy precoz, durante el periodo de distracción activa, y decidimos volverlo a insertar, fue una semana después y ya se constató la recidiva, produciéndose una asimetría en la hemimandíbula donde hubo la pérdida del pin respecto al otro lado. El problema se solucionó volviendo a insertar el pin y distrayendo solamente en ese lado hasta conseguir simetría.

La estabilidad de los pines en niños tan pequeños es un problema. Debido a la fragilidad y dimensiones mínimas de la mandíbula. Para los próximos casos utilizaremos los pines largos de Molina: un clavo único que atraviesa el cuerpo mandibular en ambos lados, combinado con clavos independientes a nivel del ángulo o bien dos clavos largos a nivel del cuerpo y del ángulo mandibular para lograr la estabilidad del sistema de distracción y, a su vez, sirve de sujeción de la musculatura de la lengua y suelo de boca mientras la distracción elonga la mandíbula y va remitiendo la apnea obstructiva⁽¹⁴⁾.

Un aspecto importante es el vector de distracción. En todos estos pacientes queremos obtener una elongación de rama y cuerpo mandibular simétrica en ambos lados y dirigida en sentido sagital paralelo al plano oclusal. A pesar de un cuidadoso planeamiento, no se logra el vector ideal en todos los casos debido al problema técnico que suponen las

pequeñas dimensiones de la mandíbula y a los esfuerzos para evitar lesiones de gérmenes dentarios. Al final del proceso de distracción un paciente presentaba una mordida abierta anterior leve.

Los resultados estéticos también fueron excelentes, mejorando considerablemente los ángulos goniales, con una importante proyección anterior del mentón y una considerable expansión de los tejidos blandos del tercio inferior de la cara y de la porción superior del cuello.

En un estudio publicado por Figueroa⁽²²⁾ sobre el crecimiento mandibular en una serie de niños con síndrome de Pierre Robin no operados se demuestra que la mandíbula efectivamente crece pero no alcanza las dimensiones normales. Una pregunta que nos hacemos es si después de la distracción ósea realizada en los neonatos, su mandíbula seguirá creciendo normalmente o por el contrario sigue creciendo poco debido a la información genética que lleva consigo. Sólo el seguimiento de los pacientes a lo largo de su crecimiento y desarrollo facial nos dará la respuesta.

Respecto a las complicaciones de la distracción mandibular, son poco frecuentes pero se han publicado principalmente alteraciones de la dentición permanente⁽²³⁾. Durante el seguimiento de la dentición de los niños detectaremos si en el momento de la distracción se dañó algún germen dentario.

CONCLUSIONES

La distracción mandibular temprana es la alternativa ideal para evitar la traqueostomía en los niños con apnea obstructiva secundaria a hipoplasia mandibular severa, a la vez que mejora ostensiblemente la calidad de vida de los pacientes, que pueden incorporarse a su vida familiar sin riesgo vital inminente.

Con este método precoz de elongación mandibular, se ha agregado una valiosa herramienta de tratamiento, que resulta eficaz en todos los casos.

Por otra parte, existe la posibilidad de repetir el procedimiento si se necesitara posteriormente mayor elongación ósea. Los seguimientos a largo plazo han demostrado que este tratamiento no interfiere con el desarrollo de las piezas dentarias ni con el crecimiento mandibular.

La distracción mandibular puede realizarse incluso en recién nacidos, resolviendo graves problemas ventilatorios y de intubación y mantenimiento de la vía aérea que presentan estos niños⁽²⁴⁾.

El estudio mediante nasoescoopia nos permite determinar el tipo de obstrucción de la vía aérea: los tipos más frecuentes son el I y II en los cuales la lengua contacta directamente, o a través del paladar, con la pared posterior de la faringe⁽⁹⁾.

En cuanto a los dispositivos para realizar la distracción pueden ser externos o internos, estos últimos incluso pueden ser reabsorbibles⁽¹⁹⁾.

BIBLIOGRAFÍA

1. Robin P. La chute de la base de la langue considerée comme une nouvelle cause de gêne dans la respiration naso-pharyngienne. *Bull Acad Natl Med (Paris)*. 1923; 89: 37-41.
2. Lidsky ME, Lander TA, Sidman JD. Resolving Feeding Difficulties With Early Airway Intervention in Pierre Robin Sequence. *Laryngoscope*. 2008; 118(1): 120-3.
3. Sidman JD, Sampson D, Templeton B. Distraction osteogenesis of the mandible for airway obstruction in children. *Laryngoscope*. 2001; 111(7): 1137-46.
4. Shprintzen RJ. The implications of the diagnosis of Robin sequence. *Cleft Palate Craniofac J*. 1992; 29(3): 205-9.
5. Smith MC, Senders CW. Prognosis of airway obstruction and feeding difficulty in the Robin sequence. *Int J Pediatr Otorhinolaryngol*. 2006; 70(2): 319-24.
6. Wagener S, Rayatt SS, Tatman AJ, Gornall P, Slatore R. Management of infants with Pierre Robin sequence. *Cleft Palate Craniofac J*. 2003; 40(2): 180-5.
7. Caouette-Laberge L, Bayet B, Larocque Y. The Pierre Robin sequence: review of 125 cases and evolution of treatment modalities. *Plast Reconstr Surg*. 1994; 93(5): 934-42.
8. Schaefer RB, Stadler JA 3rd, Gosain AK. To distract or not to distract: an algorithm for airway management in isolated Pierre Robin sequence. *Plast Reconstr Surg*. 2004; 113(4): 1113-25.
9. Sher AE. Mechanisms of airway obstruction in Robin sequence: implications for treatment. *Cleft Palate Craniofac J*. 1992; 29(3): 224-31.
10. Judge B, Hamlar D, Rimen FL. Mandibular distraction osteogenesis in a neonate. *Arch Otolaryngol Head Neck Surg*. 1999; 125(9): 1029-32.
11. McCarthy JG. The role of distraction osteogenesis in the reconstruction of the mandible in unilateral craniofacial microsomia. *Clin Plast Surg*. 1994; 21(4): 625-31.
12. Monasterio FO, Molina F, Berlanga F, López ME, Ahumada H, Takenaga RH et al. Swallowing disorders in Pierre Robin sequence: its correction by distraction. *J Craniofac Surg*. 2004; 15(6): 934-41.
13. Katzen JT, Holliday RA, McCarthy JG. Imaging the neonatal mandible for accurate distraction osteogenesis. *J Craniofac Surg*. 2001; 12(1): 26-30.
14. Monasterio FO, Drucker M, Molina F, Ysunza A. Distraction osteogenesis in Pierre Robin sequence and related respiratory problems in children. *J Craniofac Surg*. 2002; 13(1): 79-83; discussion 84.
15. Molina F, Ortiz Monasterio F, Yudocich M. La Microsomía Hemi-facial y su tratamiento con Distracción ósea mandibular. *Cir Plast Iberlatinoam*. 2002; 28(3): 163-78.
16. Argamaso RV. Glossopexy for upper airway obstruction in Robin sequence. *Cleft Palate Craniofac J*. 1992; 29(3): 232-8.
17. Hadley RC, Johnson JB. Utilization of the Kirschner wire in Pierre Robin syndrome with case report. *Plast Reconstr Surg*. 1963; 31: 587-96.
18. Ilizarov GA. The principles of the Ilizarov method. *Bull Hosp Jt Dis Orthop Inst*. 1988; 48(1): 1-11.
19. Burstein FD, Williams JK. Mandibular distraction osteogenesis in Pierre Robin sequence: application of a new internal single-stage resorbable device. *Plast Reconstr Surg*. 2005; 115(1): 61-7; discussion 68-9.

20. Rhee ST, Buchman SR. Pediatric mandibular distraction osteogenesis: the present and the future. *J Craniofac Surg.* 2003; 14(5): 803-8.
21. Fritz MA, Sidman JD. Distraction osteogenesis of the mandible. *Curr Opin Otolaryngol Head Neck Surg.* 2004; 12(6): 513-8.
22. Figueroa AA, Glupker TJ, Fitz MG, BeGole EA. Mandible, tongue, and airway in Pierre Robin sequence: a longitudinal cephalometric study. *Cleft Palate Craniofac J.* 1991; 28(4): 425-34.
23. Parashar SY, Anderson PJ, David DJ. An unusual complication of mandibular distraction. *Int J Paediatr Dent.* 2006; 16(1): 55-8.
24. Tibesar RJ, Price DL, Moore EJ. Mandibular distraction osteogenesis to relieve Pierre Robin airway obstruction. *Am J Otolaryngol.* 2006; 27(6): 436-9.