

Traumatismo hepático muy grave en la infancia. A propósito de dos casos con tratamiento mínimamente invasivo

R. Beltrà Picó, S. Guindos Rúa, C. Hernández Castelló

Cirugía Pediátrica. Hospital Universitario Materno-Infantil de Canarias. Las Palmas de Gran Canaria.

RESUMEN

Los traumatismos hepáticos en los niños son una patología que presenta una incidencia creciente debido fundamentalmente a que cada vez los menores se ven más implicados en juegos y deportes de aventura, potencialmente peligrosos, y a los constantes accidentes de automóvil.

Tradicionalmente el tratamiento es conservador, con soporte vital especializado y reposo absoluto, fundamentalmente. Ello permite en la mayoría de los casos una recuperación completa del paciente sin la agresión de la intervención quirúrgica, lo que previene, además, el daño sobreañadido de la manipulación de la víscera hepática lesionada.

Presentamos dos casos clínicos de sendos niños de 6 y 4 años que sufrieron rotura traumática muy grave de hígado, intervenidos quirúrgicamente mediante técnicas mínimamente invasivas que lograron la curación completa.

PALABRAS CLAVE: Traumatismo hepático grave; Laparoscopia; Adhesivo de fibrina; Ocreotido.

VERY SEVERE HEPATIC TRAUMA IN CHILDHOOD. THE REPORT OF TWO CASES WITH MINIMALLY INVASIVE TREATMENT

ABSTRACT

Liver trauma in children is a pathology that has an increasing incidence mainly due to the implications of growing children in hazardous games and sports adventure, and the frequent car accidents.

There has been a shift of management in haemodynamically stable patients towards non-operative management. This allows in most cases a patient's complete recovery without surgical aggression, preventing further damage derived from the handling of the injured liver.

Herewith we report two cases of a 6 and 4 year old boys who suffered a very severe traumatic rupture of the liver. They were operated through minimally invasive surgical procedures, achieving complete resolution of the serious damages.

KEY WORDS: Severe liver traumatism; Laparoscopy; Fibrin glue; Ocreotide.

Correspondencia: Raimundo Beltrà Picó. Carretera a Los Hoyos, 157.
35017 Las Palmas de Gran Canaria
E-mail: raimundobeltra@gmail.com

Recibido: Noviembre 2010

Aceptado: Marzo 2011

INTRODUCCIÓN

En el contexto general del traumatismo abdominal, el hígado es el órgano más frecuentemente lesionado. Sin embargo, el traumatismo hepático en niños es una urgencia quirúrgica muy poco frecuente. Cuando ello acontece, conlleva una elevada morbilidad y mortalidad^(1,2).

Aunque las estrategias terapéuticas desencadenaron discusiones controvertidas durante las últimas décadas, en la actualidad el tratamiento conservador del traumatismo cerrado hepático en pacientes hemodinámicamente estables es el criterio de elección⁽¹⁻⁸⁾.

Pero en ocasiones, la evolución tórpida de las lesiones hacen preciso un manejo más agresivo. Es en ese momento cuando es recomendable valorar un tratamiento multidisciplinario mínimamente invasivo^(9,10).

MATERIAL Y MÉTODOS

Presentamos dos pacientes afectados de lesiones hepáticas graves secundarias a traumatismos abdominales cerrados.

Caso 1

Paciente de 6 años de edad que sufrió caída casual desde altura indeterminada. A su ingreso presentaba clínica de lesión de órgano intraabdominal, con afectación moderada de constantes vitales, sugestiva de sangrado activo.

Se le practicó tomografía computarizada (TC) de abdomen (Fig. 1), que puso de manifiesto rotura hepática a nivel de segmentos postero-superiores de lóbulo hepático derecho, compatible con grado III de la clasificación de Moore⁽¹¹⁾.

Se instauró tratamiento médico conservador convencional, que mantuvo al paciente hemodinámicamente estable.

A los 7-10 días del accidente presentó cuadro de fiebre, distensión abdominal, derrame pleural derecho recidivante a pesar de las repetidas punciones evacuadoras, aumento de los factores de necrosis tisular y paulatino deterioro del estado general con sospecha de cuadro séptico incipiente.

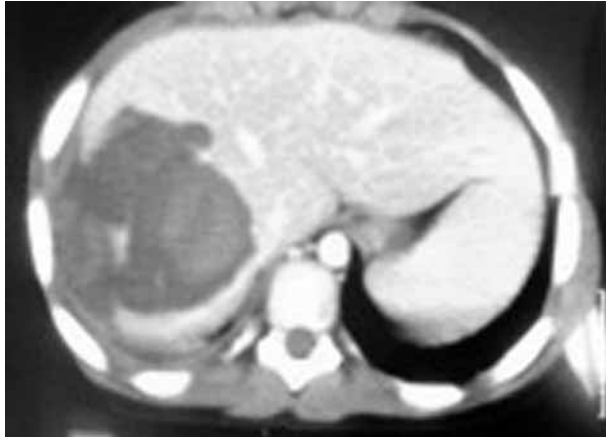

Figura 1. TC preoperatorio: rotura hepática.

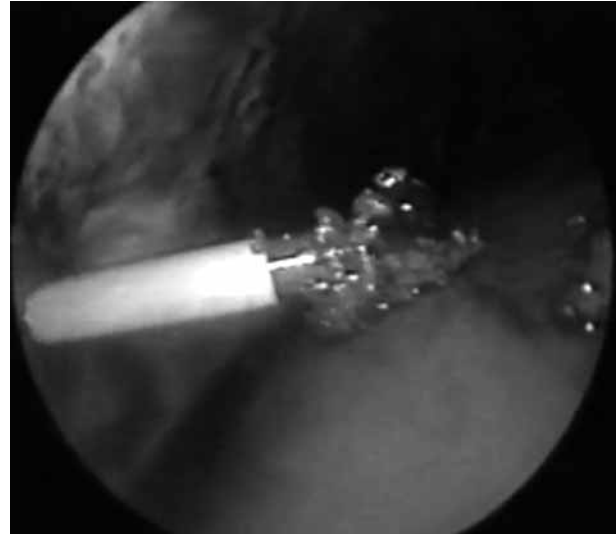

Figura 2. Aspiración de fragmentos de hígado.

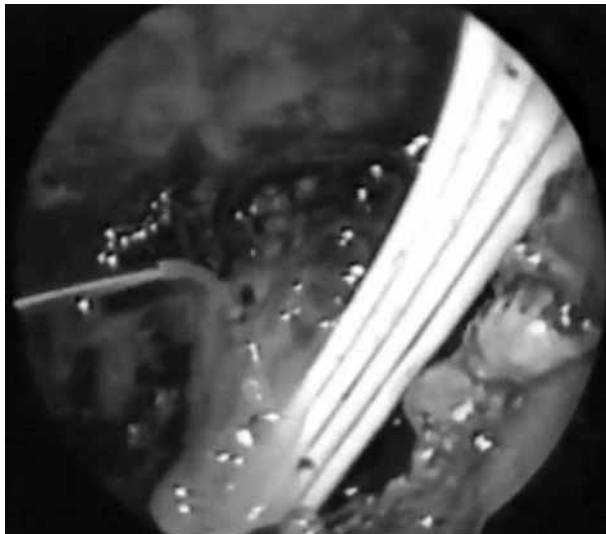


Figura 3. Sellado con adhesivo de fibrina.

Se practica laparoscopia exploradora a través de la cual se aspiran unos 500 cc de contenido hemobiliar de aspecto pútrido. Se aprecian fragmentos de tejido hepático sueltos o parcialmente sueltos, en cara posterosuperior del lóbulo derecho. Se extraen, se lava y aspira la cavidad abdominal (Fig. 2), quedando una zona cruenta limpia, no sangrante pero que rezumaba bilis. Bajo visión directa se aplica adhesivo de fibrina (Tissucol®, Baxter) sobre las zonas cruentas, consiguiéndose un eficaz sellado de las lesiones (Fig. 3). Se deja un drenaje tipo Jackson-Pratt sin aspiración.

Se instaura tratamiento coadyuvante con octreótido a dosis de 3-5 mg/kg en perfusión endovenosa continua.

La evolución es completamente favorable, desapareciendo toda la sintomatología general, abdominal y torácica, siendo dado de alta 8 días después de la intervención. El TC y estudio isotópico de control mostraban buena recuperación del parénquima del hígado.

Caso 2

Paciente de 4 años de edad que sufrió caída desde un caballo que, además, le propinó una coz estando en el suelo. Presentaba clínica de lesión de órgano intraabdominal, con afectación grave de las constantes vitales, sugestiva de sangrado activo.

Se le practicó TC de abdomen que puso de manifiesto imágenes de estallido a nivel de segmentos VI y VII de lóbulo hepático derecho, compatible con grado IV de la clasificación de Moore (Fig. 4).

Se instauró tratamiento médico conservador convencional que no consiguió mantener al paciente hemodinámicamente estable, precisando varias transfusiones de sangre a pesar de las cuales seguía sufriendo un deterioro grave y progresivo.

Se le realiza en el Departamento de Radiología Vascular Intervencionista angio-TC y subsiguiente angiografía, procediéndose a embolizar selectivamente las ramas de la arteria hepática derecha, que aportaban el flujo a los lóbulos VI y VII con micro-partículas de polivinilalcohol y *microcoils* metálicos (Fig. 5).

Se comprobó detención del sangrado y se obtuvo una paulatina recuperación de las constantes vitales del paciente con estabilidad hemodinámica.

A los 10 días de lo anterior comenzó con cuadro de fiebre elevada, distensión abdominal progresiva e importante, afectación de la función respiratoria a pesar de la ventilación mecánica instaurada, elevación muy significativa de los factores de necrosis tisular y paulatino deterioro del estado general con instauración de cuadro séptico.

Se practica laparoscopia exploradora a través de la cual se aspiran 1.200 cc de contenido hemobiliar de aspecto pútrido. Se aprecian fragmentos de pulpa hepática adheridos al peritoneo de la pared abdominal y diafragma. Se lavan y aspiran, apreciándose una zona de estallido en el parénquima del hígado, posterior y caudal a la vesícula y vías biliares, que estaban indemnes. Las lesiones no sangraban pero rezumaban bilis. Bajo visión directa se aplica sobre las zonas cruen-

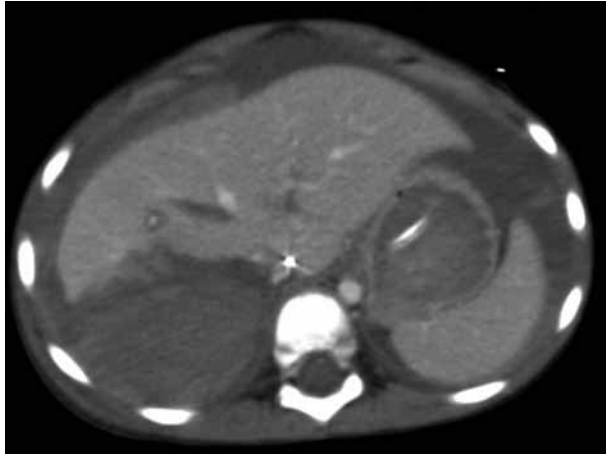


Figura 4. TC preoperatorio: estallido hepático.

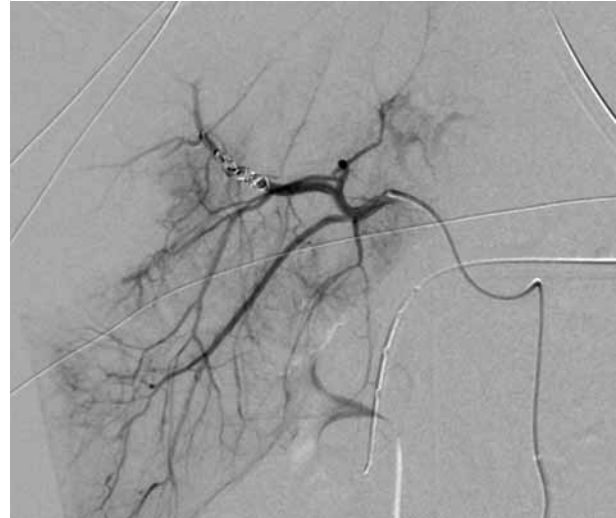


Figura 5. Arteriografía: embolización arterial.

tas adhesivo de fibrina (Tissucol®, Baxter) pulverizado mediante sistema duplospray en tres capas sucesivas, permitiendo unos segundos de secado entre ellas. Se obtuvo un recubrimiento y sellado eficaz de todas las lesiones hepáticas. Se dejan dos drenajes tipo Jackson-Pratt sin aspiración.

Se instaura tratamiento coadyuvante con octreótido a dosis de 3-5 mg/kg en perfusión endovenosa continua.

La evolución fue completamente favorable, disminuyendo progresivamente, hasta cesar completamente, la eliminación de líquido biliario, retirándose los drenajes e interrumpiendo la administración de octreótido en el plazo de 20 días. El control ecográfico mostró ausencia de colección intraabdominal y lesiones parenquimatosas en fase de cicatrización. Fue dado de alta, encontrándose asintomático, 28 días después de la intervención quirúrgica.

DISCUSIÓN

La mayoría de los pacientes con traumatismo hepático cerrado pueden ser manejados con éxito mediante tratamiento conservador.

En los casos en que se mantenga inestabilidad hemodinámica y se precisen transfusiones de hemátiles superiores a 40 ml/kg, se debe realizar una angio-TC y, ante la persistencia de sangrado continuo, se intentará la embolización selectiva del o los vasos implicados en la lesión^(3,7,12-14).

La presencia de complicaciones tales como persistencia de fugas biliares, retención de tejido parenquimatoso y restos sanguíneos necróticos puede dar lugar a una clínica insidiosa y con signos inespecíficos. Como comprobamos en nuestros dos pacientes, puede producir dolor abdominal inicialmente en hipocondrio derecho, posteriormente generalizado; distensión abdominal; irritación diafragmática y derrame pleural secundario; íleo persistente; fiebre; elevación de los marcadores de necrosis tisular; afectación del estado general, deterioro del mismo y evolución hacia la sepsis^(3,9,15).

Cuando el manejo general habitual, con soporte vital, antibioterapia, descompresión gástrica, nutrición parenteral total, etc., no consigue resolver el cuadro, tenemos que realizar exploración quirúrgica, siendo la técnica inicial de elección la laparoscopia.

Mediante ella podemos efectuar un diagnóstico preciso de las lesiones acaecidas, de su situación actual y proceder a la limpieza de todo el detritus intra-abdominal residual. Gracias a la magnificación de la imagen, manejo delicado con instrumental de pequeño tamaño, con exposición máxima y manipulación mínima de los órganos afectados, hacemos una verdadera realidad la importante frase: “*primum non nocere*”^(9,16).

Valoramos en su exacta dimensión el estado de las lesiones, no las tocamos ni añadimos daño alguno; retiramos todo los tejidos necróticos mediante suaves lavados con suero tibio que mejora y facilita la recuperación visceral. Sellamos todas las superficies cruentas, sin tocarlas, a distancia, pulverizando delicadamente adhesivos de fibrina que disminuyen las excretas de fluidos viscerales por las zonas cruentas. A través de un abordaje mínimamente invasivo llevamos a cabo una actitud diagnóstica y terapéutica mínimamente intervencionista.

En numerosos trabajos de experimentación se ha demostrado la eficacia del adhesivo de fibrina como sellante a nivel de distintos órganos, con especial énfasis en vísceras sólidas en las cuales la hemostasia o detención de fugas de líquidos exocrinos es de difícil obtención. Es así en los casos de lesiones hepáticas, esplénicas, renales o pancreáticas⁽¹⁷⁻¹⁹⁾.

Existe reconocida e histórica evidencia de resultados exitosos en la aplicación clínica en humanos, tanto adultos como niños^(16,19). La amplia experiencia de los autores con el uso de adhesivos de fibrina, a nivel de cirugía abierta o por técnicas endoquirúrgicas y en muy variados procedimientos, es muy satisfactoria.

El octreótido, análogo de la somatostatina, se usa en distintos padecimientos: acromegalia, tumores gástricos, pancreati-

tis, quilotórax...⁽²¹⁻²³⁾. Entre sus distintas propiedades tiene la de sedimentar y espesar la bilis, a base de precipitar cristales de colesterol, pigmentos de bilirubinato cálcico y otras sales de calcio, particularidad que encuentra utilidad en el tratamiento coadyuvante para detener las fugas biliares después de una rotura hepática o daño parenquimatoso post cirugía, como en el caso de lechos muy cruentos tras una colecistectomía⁽²⁴⁻²⁵⁾.

CONCLUSIONES

En nuestra experiencia, tal y como hemos comprobado en nuestra casuística, a pesar de ser el manejo conservador la técnica de elección en el traumatismo hepático cerrado en el niño, a veces la presencia de complicaciones o mala evolución hacen preciso recurrir a procedimientos más agresivos como la embolización vascular o la exploración laparoscópica, procurando ser siempre lo más mínimamente posible invasivo e intervencionista.

De gran utilidad como coadyuvantes son el uso de los adhesivos de fibrina por vía laparoscópica, fundamentalmente pulverizados sobre las zonas dañadas, y la administración de octreótido en el postoperatorio para disminuir la secreción biliar.

POTENCIAL CONFLICTO DE INTERÉS

El laboratorio Baxter, fabricante del Tissucol® (adhesivo de fibrina), colabora con el Servicio de Cirugía Pediátrica del Hospital Universitario Materno-Infantil de Canarias para la asistencia a cursos y congresos.

BIBLIOGRAFÍA

- Benckert C, Thelen A, Gaebelein G, Hepp P, Josten C, Bartels M, Jonas S. Balanced management of hepatic trauma is associated with low liver-related mortality. *Langenbecks Arch Surg.* 2010; 395: 381-6.
- Ott R, Schön MR, Seidel S, Schuster E, Josten C, Hauss J. Surgical management, prognostic factors, and outcome in hepatic trauma. *Unfallchirurg.* 2005; 108: 127-34.
- Yoon W, Jeong YY, Kim JK, Seo JJ, Lim HS, Shin SS, Kim JC, Jeong SW, Park JG, Kang HK. CT in blunt liver trauma. *Radiographics.* 2005; 25: 87-104.
- Nellensteijn D, Porte RJ, van Zuuren W, ten Duis HJ, Hulscher JB. Paediatric blunt liver trauma in a Dutch level 1 trauma center. *Eur J Pediatr Surg.* 2009; 19: 358-61.
- Feigin E, Aharonson-Daniel L, Savitsky B, Steinberg R, Kravarsic D, Stein M, Peleg K, Freud E. Conservative approach to the treatment of injured liver and spleen in children: association with reduced mortality. *Pediatr Surg Int.* 2009; 25: 583-6.
- van Vugt R, Bosscha K, Olsman J, Jager GJ, de Jager CP. Management of hepatic trauma: a 9-year experience in 's-Hertogenbosch. *Acta Chir Belg.* 2009; 109: 42-6.
- Klapheke WP, Franklin GA, Foley DS, Casos SR, Harbrecht BG, Richardson JD. Blunt liver injury in children and adults: is there really a difference? *Am Surg.* 2008; 74: 798-801.
- van der Vlies CH, Saltzherr TP, Wilde JC, van Delden OM, de Haan RJ, Goslings JC. The failure rate of nonoperative management in children with splenic or liver injury with contrast blush on computed tomography: a systematic review. *J Pediatr Surg.* 2010; 45: 1044-9.
- Castagnetti M, Houben C, Patel S, Devlin J, Harrison P, Karani J, Heaton N, Davenport M. Minimally invasive management of bile leaks after blunt liver trauma in children. *J Pediatr Surg.* 2006; 41: 1539-44.
- Church NG, May G, Sigalet DL. A minimally invasive approach to bile duct injury after blunt liver trauma in pediatric patients. *J Pediatr Surg.* 2002; 37: 773-5.
- Cogbill T, Moore E, Jurkovich G. Severe hepatic trauma: a multi-center experience with 1335 liver injuries. *J Trauma.* 1988; 28: 1433.
- Steiner Z, Brown RA, Jamieson DH, Millar AJ, Cywes SJ. Management of hemobilia and persistent biliary fistula after blunt liver trauma. *J Pediatr Surg.* 1994; 29: 1575-7.
- Misselbeck TS, Teicher EJ, Cipolle MD, Pasquale MD, Shah KT, Dangleben DA, Badellino MM. Hepatic angioembolization in trauma patients: indications and complications. *J Trauma.* 2009; 67: 769-73.
- Kiankhooy A, Sartorelli KH, Vane DW, Bhave AD. Angiographic embolization is safe and effective therapy for blunt abdominal solid organ injury in children. *J Trauma* 2010; 68: 526-31.
- Diéguez EV, González JL, Carbó JJ, Macián AM, García-Sala C. Bilo-ma as a complication after closed abdominal trauma. Review of the literature after bile leaks. *Cir Pediatr.* 2009; 22: 168-71.
- Chen RJ, Fang JF, Lin BC, Hsu YB, Kao JL, Kao YC, Chen MF. Selective application of laparoscopy and fibrin glue in the failure of nonoperative management of blunt hepatic trauma. *J Trauma.* 1998; 44: 691-5.
- Taha MO, De Rosa K, Fagundes DJ. The role of biological adhesive and suture material on rabbit hepatic injury. *Acta Cir Bras.* 2006; 21: 310-4.
- Biondo-Simões Mde L, Petrauskas R, Dobrowolski AG, Godoy G, Kaiber F, Ioshii SO. Validity of microporous polysaccharide hemispheres as a hemostatic agent in hepatic injuries: an experimental study in rats. *Acta Cir Bras.* 2007; 22(Suppl 1): 29-33.
- Delgado AV, Kheirabadi BS, Fruchterman TM, Scherer M, Cortez D, Wade CE, Dubick MA, Holcomb JB. A novel biologic hemostatic dressing (fibrin patch) reduces blood loss and resuscitation volume and improves survival in hypothermic, coagulopathic Swine with grade V liver injury. *J Trauma.* 2008; 64: 75-80.
- Dunn CJ, Goa KL. Fibrin sealant: a review of its use in surgery and endoscopy. *Drugs.* 1999; 58: 863-86.
- Peces R, Cuesta-López E, Peces C, Pérez-Dueñas V, Vega-Cabrera C, Selgas R. Octreotide reduces hepatic, renal and breast cystic volume in autosomal-dominant polycystic kidney disease. *Int Urol Nephrol.* 2011; 43: 565-9.
- Hogan MC, Masyuk TV, Page LJ, Kubly VJ, Bergstralh EJ, Li X, Kim B, King BF, Glockner J, Holmes DR 3rd, Rossetti S, Harris PC, LaRusso NF, Torres VE. Randomized clinical trial of long-acting somatostatin for autosomal dominant polycystic kidney and liver disease. *J Am Soc Nephrol.* 2010; 21: 1052-61.
- Caroli A, Antiga L, Cafaro M, Fasolini G, Remuzzi A, Remuzzi G, Ruggenenti P. Reducing polycystic liver volume in ADPKD: effects of somatostatin analogue octreotide. *Clin J Am Soc Nephrol.* 2010; 5: 783-9.
- Shaffer EA. Gallbladder sludge: what is its clinical significance? *Curr Gastroenterol Rep.* 2001; 3: 166-73.
- Pazzi P, Gamberini S, Buldrini P, Gullini S. Biliary sludge: the sluggish gallbladder. *Dig Liver Dis.* 2003; 35(Suppl 3): S39-45.