

Hernia de Richter en el neonato como causa de infarto testicular

A. Moleiro Bilbao, N. Hernández-Siverio González

Sección de Cirugía Pediátrica. Hospital Universitario de Canarias.

RESUMEN

Presentamos el caso de un recién nacido prematuro extremo (31 semanas de gestación) que al mes de nacido presenta cuadro clínico y radiológico compatible con síndrome oclusivo y escroto agudo derecho. El paciente fue intervenido de urgencia constatándose durante la operación la presencia de una hernia de Richter como causa del cuadro obstructivo, gangrena intestinal del asa implicada así como necrosis isquémica del teste ipsilateral. Fue necesario practicar resección de asa intestinal afectada y anastomosis termino-terminal así como extirpación del testículo necrótico del mismo lado. Por lo infrecuente que resulta este tipo de hernia en el niño, decidimos la comunicación del caso.

PALABRAS CLAVE: Gangrena intestinal; Necrosis testicular; Obstrucción intestinal.

RICHTER'S HERNIA IN THE NEWBORN AS CAUSE OF TESTICULAR INFARCTION

ABSTRACT

The case report describes an extreme premature (31 weeks of gestation) who presented with clinical and radiologic manifestations of an intestinal occlusive at one month of age. The patient was intervened surgically and during the procedure, was demonstrated the presence of a Richter's hernia as a causative agent of the intestinal obstruction as well as intestinal gangrene and ipsilateral necrosis testicle. A resection of the affected bowel loop was performed, besides the extirpation of the necrotic right testicle. Richter's hernia is an unusual cause of intestinal obstructions in children therefore we decided to report the case.

KEY WORDS: Intestinal gangrene; Testicular necrosis; Intestinal obstruction.

INTRODUCCIÓN

La hernia de Richter fue descrita por primera vez en 1598, pero no fue hasta finales del siglo XVIII cuando el cirujano alemán August Gottlieb Richter⁽¹⁾ estableció con exactitud el cuadro clínico-quirúrgico de esta entidad, que se produce cuando parte de la pared antimesentérica de un asa intestinal se estrangula dentro de un saco herniario.

Esta hernia representa menos del 1% de las hernias que podemos encontrar en la pared abdominal y la mayoría aparecen en la edad adulta, generalmente por encima de los 60 años, y en pacientes mujeres, siendo extremadamente raras en niños. En los últimos años, y con el advenimiento de la cirugía laparoscópica se describe un aumento de la incidencia de la hernia de Richter a nivel de puntos débiles de la pared abdominal, originados en la zona anatómica donde se coloca el trocar⁽²⁾. En la revisión realizada hemos encontrado que todos los reportes de hernia de Richter en neonatos refieren la localización a nivel inguinal, asimismo el diagnóstico ha sido hecho por laparotomía en la totalidad de los pacientes.

Presentamos un caso en el que la hernia de Richter fue la causa de gangrena del asa afectada y de infarto testicular con necrosis del teste ipsilateral.

CASO CLÍNICO

Recién nacido prematuro extremo (31 semanas de gestación), que pesó al nacer 1.105 gramos, hijo de madre hipertensa; que es trasladado al Servicio de Cuidados Intensivos Neonatales poco después de la cesárea urgente practicada a la madre por Hellp materno. Una vez en UCIN se conecta a ventilación mecánica no invasiva recibiendo los cuidados habituales requeridos por su prematuridad. Durante los primeros días de vida presenta ictericia precoz que requiere tratamiento con fototerapia, hipermagnesemia transitoria atribuible a tratamiento recibido por la madre para la preeclampsia e hipoglucemia que se controla con

Correspondencia: Dr. Alfredo Moleiro Bilbao. Sección de Cirugía Pediátrica. Hospital Universitario de Canarias. Ofra s/n. La Cuesta 38320 La Laguna. Santa Cruz de Tenerife.
E-mail: amobil@gmail.com

Recibido: Octubre 2009

Aceptado: Diciembre 2009

aportes de glucosa. Preciso nutrición parenteral durante 5 días. Al 6º día de vida presenta cuadro respiratorio caracterizado por apneas no obstructivas repetidas, lo cual se interpretó como infección neonatal tardía para lo cual preciso tratamiento antibiótico empírico. Se retira soporte ventilatorio a los 9 días de vida. Es trasladado a Cuidados Intermedios Neonatales a los 17 días de vida con un peso de 1.340 gramos.

Permanece 14 días en Cuidados Intermedios manteniendo una evolución aceptable y una ganancia ponderal acorde con este tipo de pacientes, pero al mes de nacido presenta cuadro súbito de abdomen agudo, gran distensión abdominal con escroto derecho aumentado de volumen y enrojecido, por lo que se traslada de nuevo a la UCIN, y ante la sospecha de oclusión intestinal neonatal se interviene quirúrgicamente de urgencia por laparotomía media infraumbilical, encontrando como hallazgo operatorio **un asa ileal con la pared antimesentérica estrangulada y gangrenada en el interior del anillo inguinal interno, que comprime el cordón espermático** (Fig. 1), por lo que fue necesaria la resección del segmento intestinal necrótico y anastomosis termino-terminal, seguido de inguinitomía, comprobación de la inviabilidad del teste derecho gangrenado y orquiectomía.

La evolución postoperatoria fue favorable, por lo que es dado de alta a los 10 días de la intervención y en el momento actual es controlado en la consulta externa de Cirugía Pediátrica manteniéndose asintomático.

COMENTARIOS

La hernia de Richter es rara en la infancia, solo hemos encontrado algunos casos en la literatura médica revisada. El primer reporte de este tipo de hernia en la edad pediátrica parece corresponder a Rhodes en 1929⁽¹⁾; se trataba de un neonato de 3 semanas. Melmed en 1966⁽³⁾ describe la hernia de Richter en un lactante de 6 semanas; Shanbhogue y Miller⁽⁴⁾ publican una serie de 3 neonatos que fueron intervenidos en el Royal Aberdeen Children's Hospital por presentar cuadro oclusivo neonatal, diagnosticándose una hernia de Richter en el anillo inguinal interno cuando se practicó la laparotomía de urgencia. En el año 2001, Yoshioka y colaboradores⁽⁵⁾ describen un neonato con una perforación intestinal y peritonitis ocasionada por una hernia de Richter localizada a nivel del anillo inguinal interno, en concordancia con la localización anatómica de los reportes y publicaciones anteriores.

En el 2005, Wei Chen presenta un paciente prematuro en el que una hernia de Richter encarcelada ocasionó isquemia testicular⁽⁶⁾ y se señala la posibilidad de establecer el diagnóstico precoz por medio de la ultrasonografía.

En los niños, este tipo de hernia suele estrangularse precozmente con la consiguiente aparición de síntomas de obstrucción intestinal, a los que se añadirán síntomas de perito-

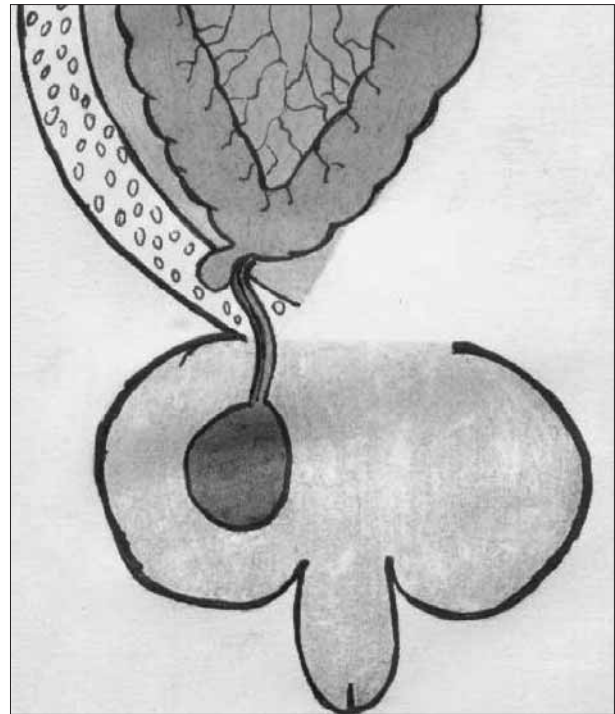


Figura 1. Se observa el mecanismo por el cual la hernia de Richter comprime el cordón testicular.

nitis si ocurre gangrena y perforación del asa estrangulada⁽⁷⁾. Es por lo anterior que resulta muy difícil realizar el diagnóstico antes de la intervención quirúrgica.

En el caso que nos ocupa, los síntomas nos hacían pensar en una oclusión intestinal mecánica de probable causa intrabdominal, ya que, aunque existía aumento de volumen y enrojecimiento de la bolsa testicular derecha, la exploración física de la región inguinal era normal en el momento del diagnóstico del síndrome oclusivo y no existía historia previa de hernia inguinal. La decisión de practicar una laparotomía en lugar de una inguinitomía, a pesar de la sintomatología escrotal y de la presencia de aire en la región inguinal en la placa de abdomen, estuvo condicionada por el **cuadro clínico** del neonato caracterizado por semiología patognomónica de un síndrome oclusivo mecánico: gran distensión abdominal, vómitos fecaloideos, dolor a la palpación y timpanismo; el **estudio radiológico** de abdomen (Fig. 2) donde era evidente la gran distensión de asas y el edema interasas, y la **ecografía abdominal** en la que destacaba la presencia de líquido libre en la cavidad abdominal. Lo anteriormente descrito nos hizo pensar en un estadio avanzado de oclusión intestinal con compromiso importante de la viabilidad intestinal y peritonitis; en efecto, fue necesaria la resección del asa de intestino cuya pared antimesentérica estaba necrosada así como la extirpación del testículo ipsilateral necrótico, lo cual estuvo ocasionado por la compresión de los elementos vasculares del cordón por la hernia de Richter en el orificio inguinal interno.

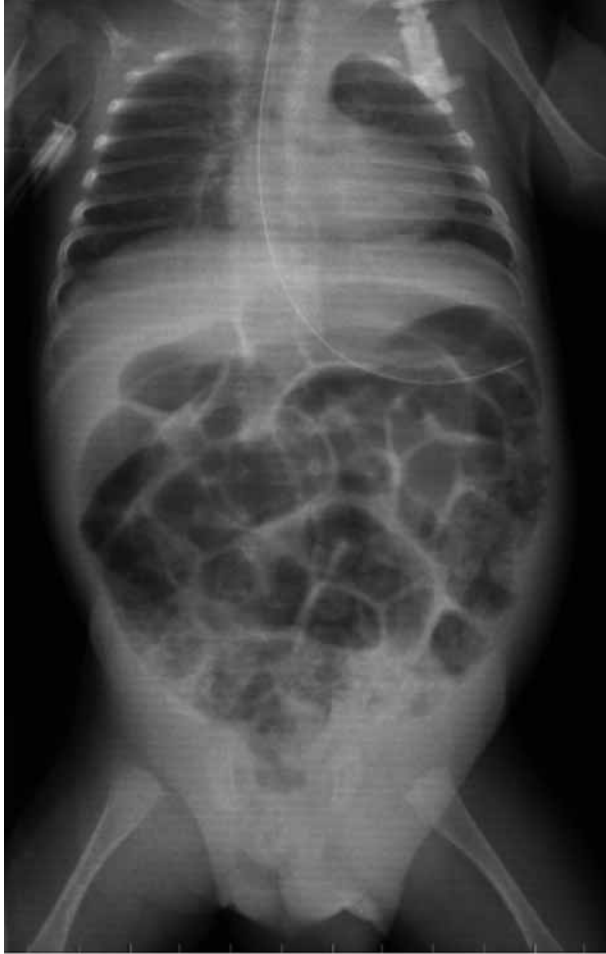

Figura 2. Radiografía del paciente en el momento del diagnóstico de oclusión intestinal. Se observa gran distensión de asas así como la presencia de aire en la región inguinal derecha.

En nuestro caso, el diagnóstico de hernia de Richter se realizó en el acto quirúrgico, al igual que lo reportado en las publicaciones revisadas. Por último, y como conclusión importante, señalar que, a pesar de lo infrecuente que resulta este tipo de hernia en Pediatría, debemos tenerla en cuenta a la hora de establecer el diagnóstico diferencial entre las causas de oclusión intestinal en neonatos y lactantes que se presenten con historia clínica previa de hernia inguinoescrotal o de escroto agudo así como en niños a quienes se les haya practicado una laparoscopia y presenten algún tiempo después sintomatología abdominal oclusiva o suboclusiva.

BIBLIOGRAFÍA

1. Joseph L. Ponka. Hernias of the abdominal wall. WB Saunders; 1980. p. 457-460.
2. Radcliffe AG. Richter's Herniation of the small bowel through the trocar site following laparoscopic surgery. *J Laparoendosc Surg.* 1993; 3: 520-522.
3. Melmed EP, Cornes SM, Henley FA. Strangulated Richter's hernia of the inguinal canal in a six-week-old infant. *Surgery.* 1966; 59: 1120-1123.
4. Shanbhogue LK, Miller SS. Richter's hernia in the neonate. *J Pediatr Surg.* 1986; 21: 881-882.
5. Yoshioka H, Aoyama K, Iwamura Y, Tabuchi Y, Mugurama T. A case report of Richter's hernia in a neonate. *Journal of the Japanese Society of Pediatric Surgeons.* 2001; 37: 1100-1103.
6. Wei Chen. Incarcerated Inguinal Richter's hernia with ischemic testis in a premature neonate: The diagnostic role of duplex sonography. *Journal of Diagnostic Medical Sonography* 2005; 21: 253-256.
7. Limjoco UR, Grubbs JM, Thomas MD. Richter's hernia with bowel perforation. *Am Fam Physician.* 1998; 58: 352-354.