Hipertrofia de labios menores. Un problema creciente en la adolescencia

P. Bragagnini Rodríguez, N. Álvarez García, Y. González Ruiz, M. Ruiz de Temiño, R. Escartín Villacampa, N. González Martínez-Pardo

Servicio de Cirugía Pediátrica. Hospital Infantil Miguel Servet. Zaragoza.

Resumen

Objetivo. La hipertrofia de labios menores en la adolescencia es una patología poco conocida. Ante la creciente demanda de pacientes con este problema, fue necesaria su inclusión en nuestra cartera de servicios. El objetivo del presente estudio es la valoración de los resultados estéticos y funcionales de la labioplastia mediante la resección simple lineal de los bordes labiales.

Métodos. Revisamos a pacientes intervenidas por hipertrofia de labios menores. Evaluando resultados estéticos, funcionales y complicaciones quirúrgicas. Asimismo, realizamos una encuesta sobre el grado de satisfacción.

Resultados. Intervenimos 16 pacientes con 28 labioplastias, indicadas por molestias con la vestimenta y el ejercicio. Se realizaron a una mediana de edad de 13,43 años (rango 11,25-14,31). Siendo bilaterales 11 (64,7%), izquierdos 4 (23,5%) y derechos 2 (11,8%). La mediana de estancia hospitalaria fue un día (rango 1-3). Se evidenció una complicación inmediata (3,57%) (dehiscencia parcial de la herida) y 2 (7,14%) tardías (granuloma en la cicatriz y recidiva), en una mediana de seguimiento de 1,58 años (rango 0,19-7,76). A la encuesta respondieron 13 pacientes, el 100% refirieron que las molestias preoperatorias estaban resueltas o mucho mejor; el 61,54% no indicó ninguna o muy pocas molestias postoperatorias (tirantez o dolor), siendo la mediana de tiempo de las molestias 5 días (rango 1-30). Sintieron una mejora de la autoestima el 69,23% y el 30,77% restante nunca presentaron problema al respecto. La mediana de grado de satisfacción global fue 8 (rango 7-10) y el 100% repetirían la cirugía.

Conclusión. La labioplastia mediante resección simple en la adolescencia es una técnica efectiva con pocas complicaciones, y con un alto grado de satisfacción para las pacientes.

Palabras Clave: Labioplastia; Labios menores; Hipertrofia; Genitales femeninos.

Correspondencia: Dr. Paolo Bragagnini Rodríguez. Pª Isabel La Católica, 1-3. 50009 Zaragoza.
E-mail: polobraga@hotmail.com

Presentado como comunicación oral en el 54º Congreso Nacional de SECP.

Recibido: Mayo 2015 *Aceptado:* Agosto 2016

Hypertrophy of labia minora. A growing problem in adolescence

Abstract

Objective. Hypertrophy of labia minora in adolescence is a little known disease. However, the growing demand for the solution of this problem pushes us to include it in our clinical practice. We evaluated the aesthetic and functional results of labiaplasty using straight amputation of the protuberant tissue of the labial edges.

Methods. Patients treated by hypertrophy of labia minora were reviewed. We evaluated the results of aesthetic, functional and surgical complications. A survey on the degree of satisfaction was also conducted.

Results. We collected 16 patients with 28 labioplasty, indicated by discomfort with the clothing and exercise. They were performed at a median age of 13.43 years (range 11.25-14.31). Bilateral 11 (64.7%), left 4(23.5%) and rights 2 (11.8%). The median hospital stay was 1 day (range 1-3). There was evidence of immediate complications (partial dehiscence of the scar) in 1 (3.57%) patient and late complications in 2 (7.14%) patients (granuloma in the scar and recurrence), in a median follow up time of 1.58 years (range 0.19-7.76). The survey was answered by 13 patients. All of them said that preoperative discomfort was resolved. Postoperative discomfort (pain or straps) were nothing or very few in 61.54% and the median time of inconvenience was 5 days (range 1-30). They felt an improvement in self-esteem 69.23% and the 30.77% remaining never presented a problem about that. Median overall satisfaction was 8 (range 7-10) over 10, and the 100% of patients would repeat surgery.

Conclusion. The labiaplasty by straight amputation in adolescence is an effective technique with few complications, and with a high degree of satisfaction for patients.

Key Words: Labiaplasty; Labia minora; Hypertrophy; Female genitalia.

INTRODUCCIÓN

La hipertrofia de labios menores originalmente descrita como tejido protuberante que sobresale más allá de los labios mayores, sigue siendo un diagnóstico clínico mal definido que no ha llegado a consenso respecto a criterios clínicos objetivos para confirmar el diagnóstico. En 1983 Friedrich definió la hipertrofia de labios menores cuando la máxima anchura entre la línea media y el borde libre lateral de los labios menores media más de 5 cm[1]. Otros han sugerido que la anchura normal de los labios menores debía ser inferior a 3-4 cm[2].

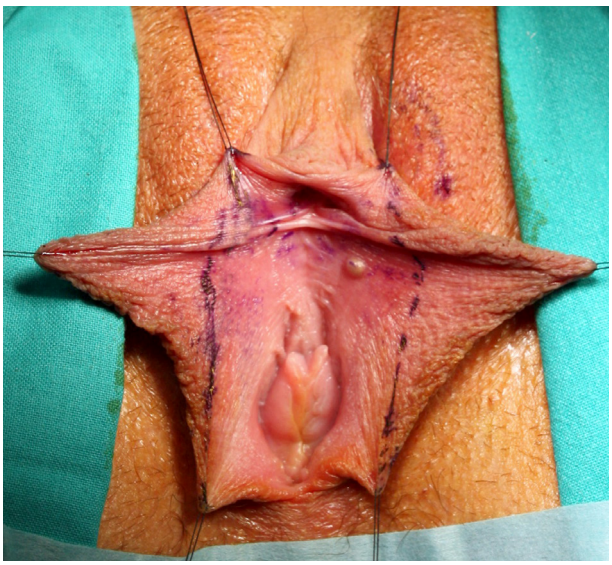

Figura 1. Labios hipertróficos con marcas de incisión.

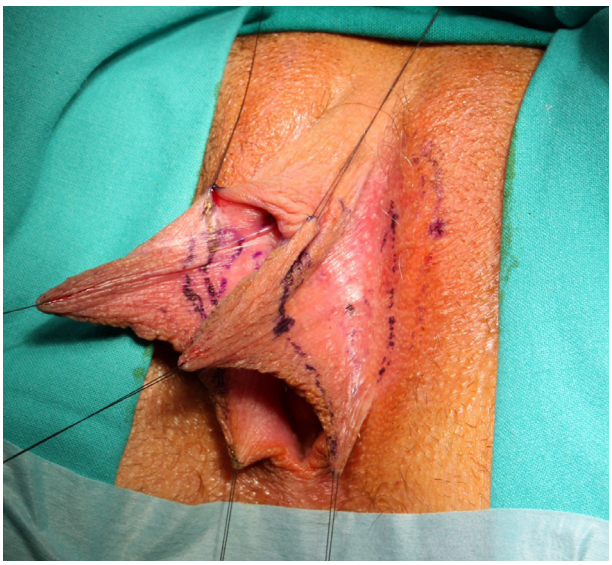

Figura 2. Visión lateral labios hipertróficos.

Figura 3. Resultado final post resección y sutura.

En los últimos tiempos se ha visto un número creciente de niñas y adolescentes en búsqueda de atención médica debido a la preocupación sobre la apariencia de sus genitales externos; en particular, los labios menores hipertróficos. Ello no solo por potenciales problemas anatómicos o la significancia emocional y psicológica que conllevan, sino también por la sintomatología que produce, limitando un desarrollo de la vida normal y agudizándose inclusive durante el ejercicio[3]. Esta creciente demanda nos ha empujado a incluirlo dentro de nuestra cartera de servicios.

Son muchas las técnicas quirúrgicas descritas para la solución de este problema; sin embargo, no existe consenso sobre cuál utilizar en esta etapa de la vida, a qué edad realizarla y la indicación precisa. En este estudio valoramos los resultados estéticos y funcionales de la labioplastia mediante la técnica de resección simple lineal de los bordes labiales, a corto y medio plazo.

MATERIAL Y MÉTODOS

Para este estudio se revisaron las historias clínicas de 16 pacientes intervenidas por hipertrofia de labios menores, a las que se les realizó una labioplastia mediante la técnica de resección simple lineal de los bordes externos de los labios menores entre el año 2007 y 2014.

29 pacientes consultaron por anomalía en los labios menores. Fueron examinadas, evaluadas, y asesoradas; de estas, 16 pacientes cumplieron los criterios para indicación quirúrgica: Hipertrofia de labios menores, definida como labios menores con medidas mayores de 4 cm desde la base al borde libre del labio, y la presencia de sintomatología asociada, que en estos casos fue por dolor, molestias con la ropa y los ejercicios. A estas pacientes se les ofertó cirugía correctora de la deformidad siendo el criterio fundamental para ello la presencia de sintomatología.

Para comenzar el procedimiento quirúrgico, posterior a la inducción anestésica, todas las pacientes se colocaron en posición ginecológica. Se realizó preparación estéril de la zona quirúrgica y colocación de sonda vesical. Se realizaron marcas lineales coincidentes en el borde interno y externo del labio menor hipertrófico, o en caso de ser necesario, en ambos labios de forma simétrica (Figs. 1 y 2). Se procedió a la resección del tejido redundante de los labios menores, externo a la marca, hemostasia cuidadosa y posterior cierre de ambos bordes con sutura continua reabsorbible (Fig. 3) según la técnica de la resección simple lineal de los bordes labiales[4].

Tabla I. Cuestionario de seguimiento.

	Nº	*(%)*
Total de pacientes encuestados	13/16	(81,25)
Molestias preoperatorias		
• Resueltas	8/13	(61,54)
• Mucho mejor	5/13	(38,46)
• Moderadamente mejor	0/13	(0)
• Solo un poco mejor	0/13	(0)
• Igual o peor	0/13	(0)
Molestias postoperatorias (dolor o tirantez)		
• Presentes: no lo haría otra vez	0/13	(0)
• Moderadas: lo podría hacer otra vez	5/13	(38,46)
• Leves: lo haría nuevamente	4/13	(30,77)
• Ausentes	4/13	(30,77)
Incremento de la autoestima postoperatoria		
• Mucho	7/13	(53,85)
• Poco	0/13	(0)
• Algo	2/13	(15,38)
• Sin cambios	0/13	(0)
• Nunca ha sido un problema	4/13	(30,77)
¿Qué tan contento está con la cirugía del 1 al 10? (siendo 10 lo más feliz)		
• 1-6 (descontento, poco contento o indiferente)	0/13	(0)
• 7-8 (feliz, "satisfecho con los resultados")	7/13	(53,85)
• 9-10 (muy feliz, "completamente satisfecho")	6/13	(46,15)
¿Lo haría nuevamente?		
• Sí	13/13	(100)
• No	0/13	(0)

Los cuidados postoperatorios incluyeron la aplicación de antibiótico local en crema y el lavado diario de la zona de la herida hasta que la herida cicatrice. Se retiró la sonda vesical en las 24 horas posteriores a la cirugía y se procedió al alta hospitalaria tras la comprobación de micción adecuada.

Se realizó un control de los 16 pacientes al mes de la cirugía y se evaluaron los resultados estéticos, funcionales y las complicaciones quirúrgicas. Se realizó un seguimiento y una encuesta vía telefónica sobre el grado de satisfacción a 13 de las pacientes (Tabla I).

RESULTADOS

Analizamos la evolución de 16 pacientes a las que se les realizaron 28 labioplastias, indicadas por molestias con la vestimenta y con el ejercicio. La intervención quirúrgica se realizó a una mediana de edad de 13,43 (rango 11,25-14,31 años de edad). Se realizaron 17 procedimientos quirúrgicos, bilateralmente 11 (64,7%), izquierdos 4 (23,5%) y derechos 2 (11,8%); uno de los pacientes se operó en dos tiempos, dado que desarrolló la hipertrofia del labio menor contralateral de forma más tardía. La mediana de estancia hospitalaria fue un día (rango 1-3). Se evidencia una (3,57%) complicación inmediata, la dehiscencia parcial de la cicatriz que requirió una nueva sutura y dos (7,14%) complicaciones tardías: granuloma en la cicatriz y recidiva de uno de los labios en una paciente operada bilateralmente. La mediana en el tiempo de seguimiento fue de 1,58 años (rango 0,19-7,76).

Respondieron a la encuesta telefónica el 81,25% (13/16) de las operadas. Con respecto a las molestias preoperatorias, se encontraron resueltas o mucho mejor en el 100% de las encuestadas. Presentaron molestias postoperatorias (tirantez o dolor) ninguna o muy pocas el 61,54%, y la mediana de tiempo de molestias durante el postoperatorio fue de 5,00 días (rango 1-30). Sintieron una mejora de la autoestima el 69,23 y el 30,77% restante nunca presentó problemas de este tipo. La mediana en el grado de satisfacción global fue del 8 (rango 7-10); siendo la máxima puntuación 10. El 100% de las pacientes entrevistadas repetirían la cirugía (Tabla I).

DISCUSIÓN

La hipertrofia de labios menores es una alteración anatómica de los genitales externos femeninos y está generalmente descrita como un aumento del tejido labial que sobrepasa los labios mayores, no existen criterios exactos para la decisión de tratamiento quirúrgico[2] más aún en pacientes menores. El gran aumento de preocupación en niñas y adolescentes en estos últimos años sobre el aspecto de sus genitales externos, probablemente impulsados por los cambios sociales y conductuales a esta edad, nos obliga a conocer esta patología y a establecer criterios diagnósticos y terapéuticos[5].

A pesar de la poca información en la literatura mundial sobre la realización de la labioplastia en niñas y adolescentes, existen publicadas guías con criterios bastante razonables para el tratamiento de la hipertrofia de labios en adolecentes[3]; siendo el principal criterio la presencia de sintomatología que imposibilita el desarrollo de una vida normal. Todas nuestras pacientes se intervinieron quirúrgicamente por la presencia de una hipertrofia de labios con sintomatología asociada. Las manifestaciones más comunes fueron las molestias con el uso de la ropa interior, imposibilidad de utilizar prendas ajustadas o bañadores, y la dificultad para realizar ejercicios como ciclismo y equitación por la presencia de dolor durante su práctica; síntomas descritos previamente en la literatura[6].

En nuestra experiencia existen criterios importantes a tomar en cuenta al momento de decidir hacer una labioplastia en pacientes adolecentes. La edad para realizarla debe ser la más tardía posible[2], partiendo de la base en que solo se intervendrán quirúrgicamente a pacientes con sintomatología asociada; se debe intentar en primer lugar el tratamiento médico conservador con el uso de prendas más holgadas, una buena limpieza genital y de esta forma ganar tiempo para comprobar que el crecimiento labial ha llegado a su límite. Se debe tener mayor cuidado con las pacientes que presentan la hipertrofia de labio unilateral, dado que el crecimiento del labio contralateral se puede presentar de forma tardía, como en el caso de una de nuestras pacientes, que fue operada a los 13 años de forma

unilateral y tuvo que ser intervenida del contralateral 6 meses después. En ningún caso pensamos que se deban intervenir a pacientes en las que no se han desarrollado los caracteres sexuales secundarios, ni en las que carezcan de periodo menstrual; con estas medidas evitaremos la presencia de recidivas de la hipertrofia labial, que en nuestra serie, se presentó en una paciente intervenida a los 12 años de edad y que se presentó la recidiva a los 5 años de seguimiento. En la actualidad no existen estudios con la suficiente validez científica que avalen la indicación de la labioplastia en adolescentes, dado la falta de seguimiento a largo plazo y especialmente con respecto a implicación en el futuro desarrollo de la sexualidad[7].

Son múltiples las técnicas quirúrgicas y variantes de las mismas descritas hasta el momento para la labioplastia[8], en su mayoría en busca de resultados más estéticos[9], con una baja morbilidad y con un aceptable grado de satisfacción en las pacientes[10]. Sin embargo, la resección lineal del exceso labial[4,11,12], que fue la primera en describirse, es una de las más utilizadas. Es una técnica factible, con una cicatrización rápida y con resultados estéticos adecuados[9,13], por estos motivos hemos adoptado esta técnica en nuestra práctica clínica diaria. Como se ve en nuestros resultados, las complicaciones inmediatas son mínimas, una dehiscencia parcial de la sutura que representa un 3,57% de los labios intervenidos. En el seguimiento a largo plazo se evidencian 2 complicaciones, una recidiva del crecimiento hipertrófico del labio unilateral y la presencia de un granuloma en la zona de la cicatriz; que representan solo el 7,14% de los labios intervenidos.

Los críticos de esta técnica consideran que al cambiar el borde natural del labio delgado y pigmentado, por una sutura rígida, se puede asociar en algunos pacientes con irritación local y molestias al caminar[8,9,14]. Sin embargo, en nuestra serie, encontramos que solo una paciente presentó molestias al mes de revisión postquirúrgica, y que en su siguiente control a los tres meses habían desaparecido. El tiempo medio de molestias post-operatorias fue de 11,44 ± 12,06 días (rango 1-30). Adicionalmente algunos sustentan que al ser una sutura lineal, con el tiempo se puede contraer y hacer que la horquilla perineal migre anteriormente dando como resultado la obliteración parcial del introito vaginal e incluso dolor crónico con el acto sexual[9]. A pesar de que en nuestra encuesta de seguimiento no se realizaron preguntas relacionadas a la actividad sexual, por la edad de las pacientes, el grado de satisfacción de la cirugía fue del 8,62 ± 0,96 sobre 10, y el 100% de las pacientes encuestadas repetirían la cirugía. Otra de las características criticada de esta técnica es la pérdida del borde labial con la consiguiente pérdida de su pigmentación natural[15]; sin embargo, algunas mujeres asocian el borde ondulado y más oscuro de los labios menores con un aspecto envejecido, y desean eliminarlo, en cuyo caso la amputación lineal del borde cumple perfectamente las expectativas[8,9,16].

En las pacientes en las que se asocia a la hipertrofia de labios menores la hipertrofia del capuchón del clítoris existen técnicas en las que los resultados son más estéticos y funcionales[8,16-18].

CONCLUSIONES

Ante la creciente demanda de labioplastias en la adolescencia, creemos que la resección simple es una técnica efectiva con pocas complicaciones y con un alto grado de satisfacción, pero debemos tener especial cuidado en la indicación y el momento en que se realizan para evitar recidivas.

BIBLIOGRAFÍA

1. Friedrich EG. Vulvar Disease. 2nd ed. Philadelphia: W.B. Saunders; 1983.
2. Reddy J, Laufer MR. Hypertrophic labia minora. J Pediatr Adolesc Gynecol. 2010; 23: 3-6.
3. Hailparn TR. What Is a Girl to Do?: The Problem of Adolescent Labial Hypertrophy. Obstet Gynecol. 2014; 123: 124S-5S.
4. Hodgkinson DJ, Hait G. Aesthetic vaginal labioplasty. Plast Reconstr Surg. 1984; 74: 414-6.
5. Pozo Arribas SD, Molina Gutiérrez MA. Hipertrofia de labios menores: a propósito de un caso. Rev Pediatr Aten Primaria. 2013; 15: 246.e93-e96.
6. Sanjuán Rodríguez S, Torres de Aguirre A, Enríquez Zarabozo E, Ayuso Velasco R, Santamaría Ossorio JI. Hipertrofia de labios menores en la pubertad. Cir Pediatr. 2009; 22: 109-11.
7. Runacres SA, Wood PL. Cosmetic Labiaplasty in an Adolescent Population. J Pediatr Adolesc Gynecol. 2016; 29: 218-22.
8. Ellsworth WA, Rizvi M, Lypka M, Gaon M, Smith B, Cohen B, et al. Techniques for labia minora reduction: an algorithmic approach. Aesthetic Plast Surg. 2010; 34: 105-10.
9. Kelishadi SS, Elston JB, Rao AJ, Tutela JP, Mizuguchi NN. Posterior wedge resection: a more aesthetic labiaplasty. Aesthet Surg J. 2013; 33: 847-53.
10. Oranges CM, Sisti A, Sisti G. Labia minora reduction techniques: a comprehensive literature review. Aesthet Surg J. 2015; 35: 419-31.
11. Radman HM. Hypertrophy of the labia minora. Obstet Gynecol. 1976; 48 (1 Suppl): 78S-79S.
12. Capraro VJ. Congenital anomalies. Clin Obstet Gynecol. 1971; 14: 988-1012.
13. Triana L, Robledo AM. Refreshing labioplasty techniques for plastic surgeons. Aesthetic Plast Surg. 2012; 36: 1078-86.
14. Maas SM, Hage JJ. Functional and aesthetic labia minora reduction. Plast Reconstr Surg. 2000; 105: 1453-6.
15. Murariu D, Jackowe DJ, Parsa AA, Parsa FD. Comparison of wedge versus straight-line reduction labioplasty. Plast Reconstr Surg. 2010; 125: 1046-7; author reply 7-8.
16. Triana L, Robledo AM. Aesthetic surgery of female external genitalia. Aesthet Surg J. 2015; 35: 165-77.
17. Alter GJ. Aesthetic labia minora and clitoral hood reduction using extended central wedge resection. Plast Reconstr Surg. 2008; 122: 1780-9.
18. Chang P, Salisbury MA, Narsete T, Buckspan R, Derrick D, Ersek RA. Vaginal labiaplasty: defense of the simple “clip and snip” and a new classification system. Aesthetic Plast Surg. 2013; 37: 887-91.