

Vólvulo gástrico. Presentación de un caso

J. Solórzano, D. Acosta¹, H. Morales¹, F. Vásquez¹, G. Mora², M. Chávez², D. Andrade², R. Joutteaux², I. Sánchez², D. García², E. Valenzuela²

¹Cirugía Pediátrica. ²Clínica Pediátrica. Hospital Pediátrico Dr. Roberto Gilbert E. Guayaquil-Ecuador.

RESUMEN: El vólvulo gástrico es una patología rara en la población pediátrica, en la cual hay una rotación anormal de una parte del estómago alrededor de otra. Se considera una emergencia quirúrgica.

El caso presentado es un paciente de sexo femenino de 6 años, ingresado con cuadro de dolor abdominal de 24 horas de evolución, náuseas sin vómito y acompañado de distensión de hemiabdomen superior, doloroso a la palpación y con ausencia de ruidos hidroaéreos.

Se realiza laparotomía encontrando vólvulo gástrico con compromiso vascular. En su evolución posquirúrgica requiere segunda exploración por presentar síndrome adherencial.

PALABRAS CLAVE: Dolor abdominal; Náuseas sin vómito; Distensión de hemiabdomen superior; Vólvulo gástrico.

GASTRIC VOLVULUS

ABSTRACT: Gastric volvulus is a rare condition in pediatric population in which there is an abnormal rotation of one part of the stomach around itself. It's a surgical emergency.

We report a six year old female admitted in the emergency due to upper abdominal distention, nausea without vomiting, physical exam revealed upper abdominal distention and abdominal tenderness, no bowel sounds.

Laparotomy was performed and a gastric volvulus with occlusive vascular involvement was found. In the post operative period she required a second laparotomy due to adhesions in small bowel.

KEY WORDS: Abdominal pain; Nausea without vomiting; Upper abdominal distention; Gastric volvulus.

INTRODUCCIÓN

El vólvulo gástrico lo describió Berti en 1866 mientras efectuaba una necropsia. En 1896, Berg estableció por primera vez el diagnóstico durante la operación^(1,2). En 1904, Borchart describió la tríada clásica de distensión epigástrica

Correspondencia: Dra. Glenda Mora Barrios. 10 de Agosto 2806 e Ismael Pérez Pazmiño. Guayaquil-Ecuador.

Email: moracecibel@latinmail.com

Recibido: Mayo 2005

Aceptado: Octubre 2006

acompañada de dolor, dificultad para el paso de la sonda nasogástrica y náuseas sin vómito⁽¹⁻⁵⁾. En 1923, Rosset efectuó la primera descripción radiológica de vólvulo gástrico⁽²⁾.

De esta entidad poco frecuente, en 1980, Cole y Dickinson presentaron una revisión en la literatura mundial de sólo 51 casos reportados de pacientes entre 0-12 años de edad.

CASO CLÍNICO

Niña de 6 años, 16 kg, acude a emergencias con cuadro de dolor abdominal de 24 horas de evolución, acompañado de distensión de hemiabdomen superior, y náuseas sin vómito. Al examen físico: paciente alerta, facies dolorosa, campos pulmonares claros, fr:32x´; ruidos cardiacos rítmicos FC:126x´, abdomen distendido, tenso, doloroso, con ausencia de ruidos hidroaéreos. Analítica sanguínea: leucocitos 15.300, segmentados 90%, linfocitos 10%, plaquetas 274.000, Hto 35%, Hb11,6 g, Na: 136 mEq/Lt, K:3,8 mEq/Lt, glicemia 70 mg, Rx simple de abdomen: gran distensión de cámara gástrica (Fig. 1). Rx bipedestación: gran distensión de cámara gástrica con nivel hidroaéreo en su interior, que desplaza el colon transverso (Fig. 2).

Se interviene quirúrgicamente encontrando gran distensión gástrica, vólvulo gástrico mesentero-axil, epiplón plastronado, adherencia epiploica gastroesplénica con compromiso vascular de cara anterior de la curvatura mayor y líquido hemático 60 cc. Se procede a la liberación de adherencia, gastrectomía parcial, rafia de estómago, gastrostomía y omentectomía parcial. Su evolución postoperatoria fue favorable, se reinicia la vía oral al 9º día, presentando al 14 día dolor abdominal tipo cólico acompañado de distensión con cuadro clínico de síndrome adherencial, se realizó una segunda laparotomía encontrando: estómago, duodeno, yeyuno dilatado, adherencia ileomesocólica, íleo pared que acoda segmento ileal, realizando liberación de adherencias, resección de 4 cm de íleon, anastomosis termino-terminal, siendo su evolución satisfactoria. Por los hallazgos quirúrgicos se solicitan CPK, y aldolasa con

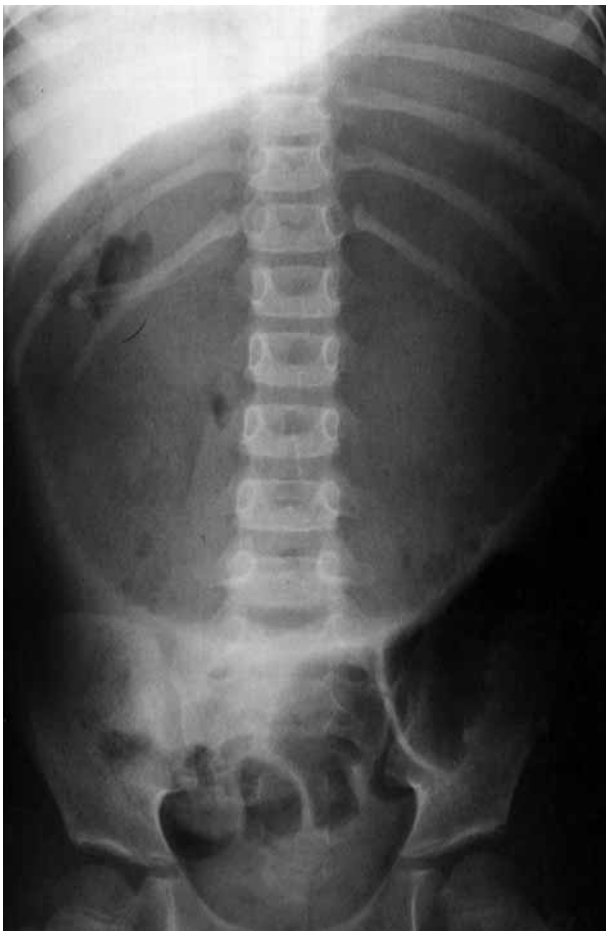

Figura 1. Rx simple de abdomen: gran distensión de cámara gástrica.

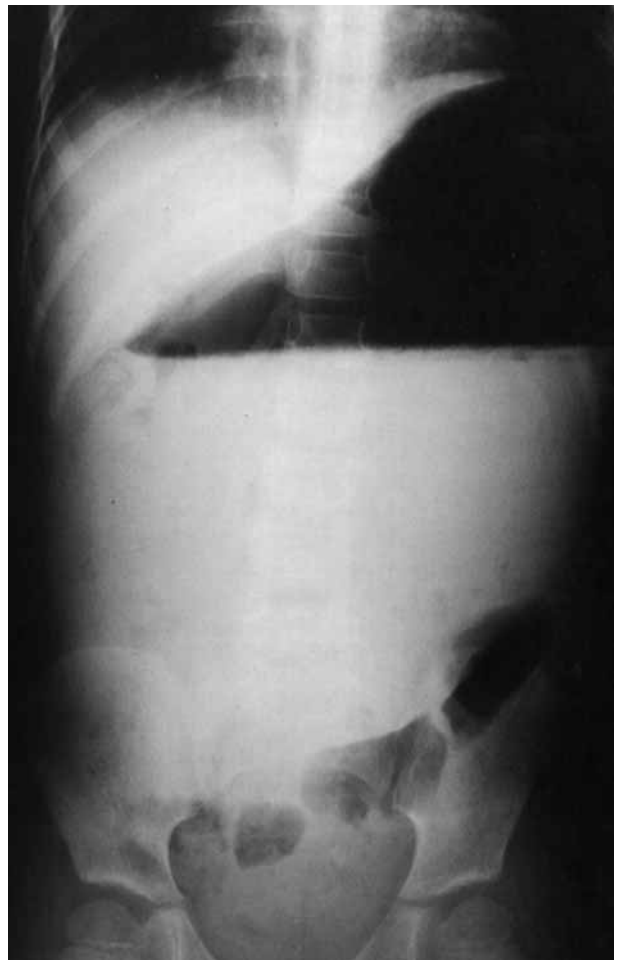

Figura 2. Rx de abdomen en bipedestación: presencia de nivel hidro-aéreo, que desplaza el colon transverso.




Figura 3. Vólvulo gástrico órgano-axial.

resultados dentro de valores normales. Anticuerpos antichagas negativo.

COMENTARIOS

El estómago tiene cuatro puntos de fijación: gastrofrénico, gastrohepático, gastrofrénico, ligamento gastrocólico, aproximadamente 65% de los casos se asocian con una anomalía del diafragma y con fijaciones gástricas hiatales⁽⁶⁾.

El vólvulo gástrico se ha clasificado desde el punto de vista anatómico en, según Singleton⁽³⁾, órgano-axial en el que el estómago rota alrededor de su eje longitudinal, que une el cardias con el píloro, es más común en los niños (Fig. 3) y mesentero-axial, es el menos frecuente, se produce una rotación del axis que va desde la curvatura menor a la mayor y la torsión puede ser total involucrando todas las entidades del estómago, o parcial, limitado a la parte del píloro (Fig 4).

Desde el punto de vista etiológico, el vólvulo gástrico puede ser idiopático o secundario. Las causas más frecuentes son



Figura 4. Vólvulo gástrico mesentereo-axial.

ausencia o elongación de las fijaciones gástricas, desórdenes en la anatomía o función gástrica como es el caso de obstrucción en el vaciamiento gástrico, hipomotilidad, etc., o anomalías en órganos adyacentes: hernias del hiato, hernia de Bordalect, eventración diafragmática, parálisis del nervio frénico, esplenomegalias, etc.⁽⁷⁻¹⁰⁾.

El paciente puede presentar un problema agudo o recurrente. El síntoma primario son las náuseas acompañado de dolor abdominal y distensión. Es importante el diagnóstico temprano porque son posibles las hemorragias y necrosis gástricas graves. La tríada de Borchardt no es confiable 100% en pacientes pediátricos, y especialmente en lactantes.

Un niño con síntomas agudos de vólvulo gástrico se debe reanimar rápidamente y someterlo a intervención quirúrgica, como una situación de urgencia para evitar la necrosis y peritonitis que llevarán al paciente a la muerte.

En resumen, el vólvulo gástrico es una patología poco frecuente, pero debe tenerse siempre en mente, cuando el paciente se presenta con náuseas sin vómito y el diagnóstico radiológico confirma el cuadro clínico. Los pacientes intervenidos precozmente tienen buena evolución.

BIBLIOGRAFÍA

1. Diaz J, Martell A, Ramirez L. Vólvulo gástrico agudo mesentereo-axial. Comunicación de un caso pediátrico. *Rev Gastroent. Peru* 1998;**18**:277-281.
2. James A. O'Neill Jr, Rowe M. *Pediatric Surgery*, 5th edition 1998.
3. Keith W. Ashcraft, MD. *Cirugía Pediátrica* 2ª Edición, 1995;303-305. Saunders, Philadelphia.
4. Prem Puri MS, Newborn Surgery. 1st, Edition Gastric Volvulus, 1996;272-276. Saunders, New York
5. Sin WT, Leong-HT, Li MC. Laparoscopy Gastropepy for cronic gastric volvulus surg. *Endosc*, 1998;1356-57.
6. Rantomalala HY, Rajaonarivony T, Rakototiana AF, Rakotoarisoa AJ, Ramarosandratana JL, Razakatiana L, et al. A case of acute gastric volvulus in a child. *Arch Pediatr* 2005;**12**:1726-8.
7. Darani A, Mendoza-Sagaon M, Reinberg O. Gastric volvulus in children. *J Pediatr Surg* 2005;**40**:855-8.
8. Dubourg M, Vic P, Finel E, Dailland T, Guerin-Develay S, Rivoal E, Andivot T. Radiological quiz of the month. A sudden abdominal distension in a four-year-old child. *Arch Pediatr* 2005;**572**:602-4.
9. Chang SW, Lee HC, Yeung CY, Chan WT, Sheu JC, Wang NL, Shih SL. Gastric volvulus in children. *Acta Paediatr Taiwan* 2006;**47**:18-24.
10. Kotobi H, Auber F, Otta E, Meyer N, Audry G, Helardot PG. Acute mesenteroaxial gastric volvulus and congenital diaphragmatic hernia. *Pediatr Surg Int* 2005;**21**:674-6.